INSTITUTUL DE MEDICINĂ ŞI FARMACIE IAŞI
FACULTATEA DE MEDICINĂ

Conf. Dr. Doc. I. LUNGU

SEMEIOLOGIE ŞI PROPEDEUTICĂ MEDICALĂ

Vol. II

APARATUL CARDIO – VASCULAR



1978

Scanned with OKEN Scanner

Nemtisor Gheorghii Elena.

Dr. Nemtisor Elena

INSTITUTUL DE MEDICINA SI FARMACIE IASI
FACULTATEA DE MEDICINA

S E M E I O L O G I E S I P R O P E D E U T I C A M E D I C A L A

Conf.Dr.Doc. I.Lungu

Vol. II
Ediţia III-a

APARATUL CARDIO-VASCULAR

I A S I - 1 9 7 8

Scanned with OKEN Scanner

E X A M E N U L C L I N I C A L U N U I C A R D I A C

FOAIA DE OBSERVATIE CLINICA

INTEROGATORIUL

In procesul de elaborare a diagnosticului, în bolile cardio-vasculare, interogatoriul reprezintă o etapă obligatorie a foii de observaţie clinică care îşi menţine aceeaşi importanţă ca şi la alte capitole. El va fi completat cu examenul fizic şi apoi cu o explorare instrumentală şi de laborator proprie acestui aparat.

Date personale

V î r s t a. La copiii pînă la 4-5 ani vor putea fi descoperite afecţiunile congenitale cianogene. La şcolari şi adolescenţi vom întîlni cu frecvenţă mare reumatismul articular acut şi cardita reumatismală. La adultul tînăr se semnalează adesea hipertensiunea arterială şi leziunile valvulare reumatismale. După 40 ani se întîlneşte astăzi, cu o frecvenţă mai ridicată ca în trecut, cardiopatia ischemică; de asemenea boli pulmonare cronice (bronşite cronice, emfizem pulmonar, bronşiectazie, astm bronşic, sechele ale tuberculozei pulmonare) care vor putea evolua către cord pulmonar cronic. Manifestările cardio-vasculare de natură luetică survin după vîrsta de 40 ani. La bolnavii mai vîrstnici se va descoperi ateroscleroza cu diferitele sale determinări.

S e x u l. Relativ la frecvenţa unor boli există diferenţe între cele două sexe. Se pare că componenţa hormonală particulară a femeilor le conferă o acţiune protectoare pentru anumite boli. Astfel, cardiopatia ischemică, ateroscleroza sistemică, trombangeita obliterantă, periarterita nodoasă, sînt mai frecvente la bărbaţi decît la femei. Dar stenoza mitrală, sindromul Raynaud,

Scanned with OKEN Scanner

acrocianoza etc. sînt mai des întîlnite la sexul feminin.

P r o f e s i a. Există profesii în care, datorită suprasolicitărilor de ordin psihoemoţional, surmenajului intelectual, deci diferitelor situaţii de stress, frecvenţa unor boli este mai mare. Astfel contabilii, medicii, inginerii etc. plătesc un tribut mai mare pentru boli ca: hipertensiunea arterială, ateroscleroza precoce, cardiopatia ischemică etc.

Istoricul bolii

Poate furniza uneori date mai semnificative ca examenul fizic. Se va stabili data cît mai reală a debutului, felul acestui debut, descrierea amănunţită a fiecărui simptom de ordin funcţional sau general, unele modificări obiective sesizate de către bolnav, evoluţia acestor simptome în timp, tratamentele urmate şi rezultatele acestor tratamente. Dacă este posibil se vor face referiri şi la unii factori etiologici ai îmbolnăvirii. Dacă am aminti numai de modul de debut al unor boli, se poate vedea ce importanţă are anamneza corect luată la un coronarian (angină pectorală, infarct miocardic) sau evidenţierea unor manifestări ca hemoptizia, embolia sau edemul pulmonar acut a bolnavilor cu stenoză mitrală, sau lipotimia sau sincopa de efort a bolnavilor cu stenoză aortică etc.

Antecedentele personale

Vom consemna acele boli care în evoluţia lor prezintă potenţial patogenic cardiovascular. Se admite în general că toate bolile infecţioase pot leza aparatul cardiovascular. Dintre acestea, în frunte stă reumatismul articular acut care lezează cu predilecţie cordul realizînd cardita reumatismală, cu elementele sale:miocardită, endocardită, pericardită. Vom avea în vedere însă că astăzi se observă din ce în ce mai frecvent manifestări reumatismale atipice care pot totuşi afecta cordul. Etiologia reumatismală nu poate fi evidenţiată la circa 40 % dintre bolnavii cu cardiopatii valvulare. Vor mai fi cercetate în antecedente: scarlatina, dif-

teria, febra tifoidă, boli care produc leziuni cardiace (miocardite, mai rar endocardite), boli virotice date de virusul gripal, virusul Coxsackie, adenovirusuri care pot produce miocardite severe la copii şi bătrîni, cu evoluţie uneori letală.

In ceea ce priveşte infecţiile cronice, o importanţă deosebită are infecţia luetică, tuberculoza şi infecţiile de focar. Sifilisul lezează frecvent aorta, valvulele aortice şi fascicolul His. Tuberculoza lezează cu predilecţie pericardul. Cît priveşte infecţiile de focar ele trebuiesc luate în consideraţie în mod obligator în eventualitatea producerii unei cardiopatii şi agravarea celor existente.

Dat fiind strînsa interdependenţă funcţională cord-plămîn, se vor nota bolile pulmonare cronice, deformaţiile toracale, care evoluează în trei stadii: stadiul de suferinţă respiratorie, stadiul de cord pulmonar compensat şi stadiul de cord pulmonar decompensat. O serie de afecţiuni renale însoţite de hipertensiune arterială (glomerulonefrita difuză, pielonefrita cronică, scleroza renală), apoi stenoza arterei renale, reprezintă modalităţi de suprasolicitare a ventriculului stîng, urmată de hipertrofia acestuia şi insuficienţă cardiacă stîngă.

Glandele endocrine ca tiroida, hipofiza, suprarenalele şi ovarele pot crea condiţii patologice cordului. Exemplele sînt furnizate de hipertiroidism şi Basedow, care pot da fibrilaţie atrială, insuficienţă cardiacă; mixedemul de asemenea poate fi la originea unei insuficienţe cardiace. Feocromocitomul, prin eliberare de catecolamine, declanşează crize de hipertensiune arterială. Acromegalia se poate însoţi de hipertrofie şi dilatare a cordului, iar boala Cushing, printre alte simptome, prezintă şi hipertensiune arterială. Insuficienţa ovariană şi menopauza deseori dau tulburări cardiovasculare (tahicardie, hipertensiune arterială).

Dintre bolile de nutriţie şi metabolism socotite ca factori de risc pentru aparatul cardio-vascular, trebuiesc amintite: diabetul zaharat, obezitatea, hiperlipoproteinemiile. Se vor nota de asemenea hemocromatozele care pot duce la tulburări de ritm prin sufe-

rinţă miocardică, apoi anemiile şi avitaminozele care produc tulburări de nutriţie ale miocardului.

Nu vor fi trecute cu vederea antecedente toxice ca:abuzul de tutun, cafea, alcool ş.a. care sînt nocive aparatului cardiovascular prin leziunile vasculare şi degenerative miocardice pe care le provoacă. Se va mai menţiona saturnismul unde se poate remarca creşterea tensiunii arteriale.

Antecedente heredo-colaterale

Se vor nota boli cu un pronunţat caracter heredo-familial ca: hipertensiunea arterială esenţială, cardiopatia ischemică, ateroscleroza şi se vor semnala accidentele vasculare şi morţile subite prin atac de cord sau accident vascular cerebral la membrii din familie sau rudele apropiate. Pe lîngă componenta genetică care trebuie luată în consideraţie, caracterul familial al unora din aceste boli poate ţine de dietă şi modul de comportament similar.

Condiţiile de viaţă şi de muncă

Se vor consemna condiţiile nocive de existenţă ale bolnavului atît în mediul familial cît şi de la locul de muncă. Conflictele familiale şi de la locul de muncă, surmenajul intelectual, viaţa dezordonată reprezintă situaţii patologice care vor solicita aparatul cardio-vascular determinînd tulburări funcţionale, iar mai tîrziu leziuni organice. Cu atît mai mult, odată boala declanşată, emoţiile puternice, enervările etc. pot înrăutăţi situaţia bolnavului şi nu sînt excluse accidentele grave, chiar mortale.

SIMPTOME FUNCTIONALE

In suferinţa aparatului cardio-vascular vor fi luate în consideraţie ca simptome majore dispneea, durerea precordială şi palpitaţiile. In afară de acestea se vor semnala o sumă de manifestări din partea altor organe, ca răsunet al tulburărilor provocate de suferinţa cardiovasculară.

Scanned with OKEN Scanner

Dispneea

Dispneea de origine cardiacă este un semn cardinal al insuficienţei cardiace stîngi, în mod obişnuit îmbrăcînd eşalonat următoarele forme: dispnee de efort, dispnee de decubit, ortopnee, dispnee paroxistică nocturnă, respiraţia Cheyne-Stokes.

1 D i s p n e e a d e e f o r ţ este manifestarea cea mai precoce şi cea mai frecventă a cardiacilor şi este legată proporţional de natura efortului efectuat. Survine la început cu ocazia eforturilor mai mari ca, pe măsură ce suferinţa cardiacă avansează, să se manifeste la eforturi din ce în ce mai mici. In mod obişnuit dispneea se va remarca cu ocazia unui mers mai rapid, urcuşul unor scări, purtarea unor greutăţi şi va dispare odată cu încetarea efortului. In timp ce respiraţia normală este automată şi inconştientă, în acest caz bolnavul va avea senzaţia de respiraţie superficială şi de accelerare a ritmului respirator. Nefiind o manifestare întîlnită numai la cardiaci, ea va fi obiectivată prin examinarea cordului: ascultaţia, punerea în evidenţă a măririi de volum a cordului şi la nevoie tratamentul de probă cu tonice cardiace. Se vor elimina cu grijă alte cauze de dispnee de efort cum sînt cea de origine nervoasă (astenia neuro-circulatorie), cele care provoacă o hiperventilaţie simplă (anemie, sarcină, obezitate), afecţiunile bronho-pulmonare cu insuficienţă respiratorie obstructivă (bronşită cronică, emfizem pulmonar, astm bronşic), afecţiuni pulmonare cu insuficienţă respiratorie restrictivă (fibroza pulmonară, cifoscolioza).

Cauzele cardiace care provoacă apariţia dispneei de efort sînt: cardiopatiile stîngi, stenoza mitrală, cardiopatiile congenitale (în special cele cianogene), insuficienţa ventriculară dreaptă (în mai mică măsură), insuficienţa cardiacă globală.

Patogenia dispneei de efort nu se datoreşte anoxiei centrilor nervoşi, nici tulburărilor umorale sau creşterii datoriei de oxigen la periferie. In fazele incipiente ale insuficienţei ventriculare stîngi se produce o congestie şi edem interstiţial pulmonar, o mărire a presiunii de umplere a ventriculului stîng şi creşterea

presiunii capilare şi pulmonare. Hipertensiunea capilară şi pulmonară modifică pragul de excitaţie a tensioreceptorilor, determinînd o intensificare a reflexelor Herring-Breuer şi Cope-Churchill. După cum se ştie respiraţia involuntară normală depinde de reflexul Herring-Breuer care este stimulat de modificările tensiunii alveolare, nervul vag fiind calea aferentă către centrul respirator, iar nervii intercostali şi frenici reprezentînd căile eferente pentru muşchii respiratori (intercostali, diafragm etc.). In cazul insuficienţei cardiace stîngi, din cauza congestiei pulmonare şi a creşterii presiunii în artera pulmonară, datorită perturbării reflexului, respiraţia va deveni rapidă şi superficială. Dacă se ia în consideraţie distensia alveolelor pulmonare, reflexul este denumit Herring-Breuer, iar dacă se ţine cont de distensia vaselor pulmonare, reflexul este denumit Cope-Churchill. Studii de hemodinamică au demonstrat existenţa unui paralelism între dispnee şi creşterea presiunii intracapilare. In plus, prezenţa congestiei şi a edemului produce o creştere a rigidităţii pulmonare.

Dispneea de efort observată în insuficienţa cardiacă dreaptă are un mecanism mai complex, nefiind legată numai de perturbările debitului şi presiunii în mica circulaţie, dar avînd şi factori etiologici proprii, în special în cazul cînd este declanşată de o bronhopneumopatie cronică unde se adaugă tulburări de ventilaţie şi hipoxie centrală.

D i s p n e e a d e d e c u b i t apare în poziţia culcată a bolnavului, adesea noaptea. Mecanismul ei este complex, dar participă ca factori principali creşterea afluxului de sînge venos din abdomen şi membrele inferioare, accentuarea congestiei pulmonare şi limitarea excursiei diafragmului care este împins către torace de viscerele abdominale. Aceste motive fac ca bolnavul să-şi aleagă o poziţie cu căpătîiul ridicat, pe mai multe perne, iar în fazele mai avansate să-şi petreacă majoritatea timpului pe marginea patului sau într-un fotoliu.

O r t o p n e e a reprezintă simptomul cardinal al insuficienţei cardiace stîngi fiind determinată de accentuarea pronunţată a

congestiei pulmonare şi ca o consecinţă, diminuarea complianţei pulmonare. Mai tîrziu, cînd cordul drept cedează, congestia pulmonară diminuă şi ortopneea se uşurează. Totuşi, în insuficienţa cardiacă globală, prezenţa hidrotoracelui, a hepatomegaliei şi ascitei vor limita complianţa pulmonară, vor diminua capacitatea vitală, deci ortopneea va persista. Bolnavul nu poate sta în poziţie de decubit care va mări congestia pulmonară şi pentru aceasta preferă o poziţie activă ridicată (ortopneea). In acest fel afluxul sîngelui venos către inima dreaptă se va micşora, jocul diafragmului va fi mai uşor. Ortopneea permite intrarea în funcţie a muşchilor respiratori accesori care vor îmbunătăţi ventilaţia.

D i s p n e e a p a r o x i s t i c ă este mai ales nocturnă, uneori poate fi şi diurnă fiind declanşată în acest caz de un efort, emoţie sau masă copioasă. Este expresia unei congestii pulmonare brutale, fenomen care stă la baza declanşării acestui atac de insuficienţă cardiacă stîngă acută. Criza de dispnee paroxistică este denumită "astm cardiac" prin analogie cu criza din astmul bronşic care însă are alte mecanisme de producere.

A s t m u l c a r d i a c se traduce pe plan clinic prin trezirea bruscă, în primele ore de somn, cu o sete intensă de aer, bolnavul prezentînd respiraţii frecvente şi superficiale, cu caracter şuierător (wheezing). Se aşează la marginea patului, sprijinit în mîini, este anxios, palid, acoperit de sudori reci, tusea şi expectoraţia sînt rare, survenind la sfîrşitul crizei cîteva spute groase, care uşurează bolnavul. Raluri pulmonare apar sau devin mai extinse, zgomotul II la pulmonară este mai accentuat decît cel de la aortă, chiar dacă este vorba de un hipertensiv.

Factorii precipitanţi în apariţia crizei de dispnee paroxistică sau astm cardiac sînt : poziţia de decubit, somnul, tusea, coşmarurile, diminuarea activităţii musculare (stază sanguină în muşchi), creşterea volumului sanguin, Aceşti factori vor putea

produce o creştere brutală a congestiei pulmonare care va declanşa dispneea prin mecanismele cunoscute. La aceasta se adaugă scăderea sensibilităţii centrului respirator în cursul somnului care nu va mai regla adecvat activitatea respiratorie.

(2) E d e m u l p u l m o n a r a c u t. Dacă atacul de dispnee paroxistică durează, slăbirea ventriculului stîng devine atît de accentuată încît nu mai este capabil să evacueze sîngele pe care îl primeşte din mica circulaţie. In asemenea situaţie se produce o transsudare rapidă de lichid din capilarele pulmonare în alveole depăşind capacitatea limfaticelor de a rezorbi acest fluid. Ridicarea presiunii hidrostatice în capilarele pulmonare (peste 32 mmHg) şi creşterea permeabilităţii capilare sînt factorii principali răspunzători de producerea edemului pulmonar, la care însă mai pot contribui şi alţi factori ca scăderea concentraţiei proteice plasmatice sau modificări în funcţia şi presiunea circulaţiei limfatice.

Astmul cardiac ca şi edemul pulmonar acut sînt provocate de leziuni care afectează mecanica ventriculului stîng, şi în cursul stenozei mitrale.

Ventriculul stîng va prezenta o mecanică perturbată în următoarele împrejurări: a) cardiopatia ischemică, prin slăbirea forţei de contracţie a ventriculului stîng consecutive unei ischemii difuze miocardice, sau în cursul unui infarct miocardic; b) hipertensiunea arterială asociată sau neasociată unei cardiopatii ischemice; c) leziuni ale valvulelor aortice (insuficienţă şi stenoză aortică); d) pericardita constrictivă (constricţia de preferinţă a cavităţilor stîngi).

Stenoza mitrală strînsă reprezintă un obstacol important care determină o creştere permanentă a presiunii în auriculul stîng şi capilarele pulmonare. Apariţia dispneei paroxistice sau a edemului pulmonar acut este posibilă atît timp cît ventriculul drept îşi păstrează tonicitatea normală, adică este capabil să pompeze tot sîngele în circulaţia pulmonară. Edemul pulmonar acut se va declanşa cu ocazia unor eforturi, în cursul sarcinii, tulburări-

Scanned with OKEN Scanner

lor de ritm, a emboliilor sau a unor infecţii pulmonare. Apariţia insuficienţei cardiace drepte face mai puţin posibilă declanşarea unui edem pulmonar cu aspect acut; cel mai adesea este subacut.

Edemul pulmonar acut începe brutal, în cursul nopţii, cu dispnee paroxistică şi tuse. La început tusea este seacă, chintoasă, însoţită de gîdilitură şi zgomote laringiene, cu raluri bronşice mari şi wheezing. Criza se amplifică rapid, dispneea îmbracă aspectul de ortopnee, bolnavul devine extrem de anxios, are respiraţii frecvente şi superficiale, toracele este rigid, paloarea este accentuată întovărăşită de sudori abundente şi răcirea extremităţilor. La cord se constată tahicardie, zgomot de galop sau o aritmie completă cu frecvenţă mare, creşterea pasageră a tensiunii arteriale maxime, perceperea de raluri umede la baza toracelui, cu sonoritate pulmonară paradoxală. In scurtă vreme apar semnele clasice ale edemului pulmonar acut: expectoraţie abundentă, spumoasă, seroasă, de consistenţă albuminoasă care se exteriorizează prin gură şi nări (vomică seroasă). Ralurile umede vor invada cîmpul pulmonar de jos în sus. Se poate instala colaps, cu sudori profuze, reci, cianoză. Crizele brutale de edem pulmonar acut se desfăşoară în cîteva minute. Intervenţia promptă (sîngerare rapidă, abundentă, injectarea de morfină, diuretice de tip furosemid i.v.) pot salva bolnavul de la un deznodămînt fatal.

III R e s p i r a ţ i a d e t i p C h e y n e - S t o k e s nu este o manifestare specifică a insuficienţei cardiace congestive. Este întîlnită la bolnavii în vîrstă, cu ateroscleroză cerebrală şi are la bază doi factori principali: o diminuare a sensibilităţii centrului respirator şi o concentraţie inadecvată a excitantului fiziologic al acestui centru (bioxidul de carbon). Bolnavii cu insuficienţă cardiacă congestivă, în vîrstă, vor prezenta acest tip de dispnee în timpul somnului prin scăderea irigaţiei centrului respirator care nu va mai răspunde la concentraţia normală de bioxid de carbon, ceea ce va induce apa-

riţia apneei; acumularea de bioxid de carbon (hipercapnia) excită centrul respirator care va determina apariţia unei polipnei, de unde instalarea respiraţiei periodice. In perioada polipneică, eliminarea de bioxid de carbon va provoca o hipocapnie care va determina din nou apnee şi ciclurile vor fi reluate.

Cel mai adesea respiraţia Cheyne-Stokes apare în momentul în care bolnavul este pe punctul să adoarmă. El adoarme pentru o clipă, cît este faza de apnee, pentru ca să se trezească brusc în timpul hiperpneei. Aceste stări de adormire şi trezire chinuiesc şi exasperează pe bolnav care abia tîrziu, extenuat, adoarme. La unii bolnavi, odată cu somnul, respiraţia periodică dispare; la alţii, din contra, persistă şi în timpul somnului şi uneori se poate prelungi şi în timpul zilei, cînd bolnavul este treaz.

Durerea precordială

Este un alt simptom major al suferinţelor cardio-vasculare care însă necesită o analiză amănunţită, întrucît pretează la numeroase confuzii, datorită, pe de o parte originii sale multiple, iar pe de altă parte variaţiilor posibile de la individ la individ. In cadrul aceleiaşi boli durerea este relatată sub aspecte diferite, fiind utilizaţi numeroşi termeni ca: înţepătură, jenă precordială, presiune, ghiară, constricţie etc. Toate acestea sînt în funcţie de gradul de sensibilitate şi capacitatea de a suporta a pacientului.

Durerea precordială poate fi de origine c a r d i a c ă sau de origine e x t r a c a r d i a c ă.

Durerea de origine cardiacă poate fi organică şi se datoreşte unor leziuni care interesează diferite structuri ale cordului şi marilor vase, sau este expresia unor tulburări funcţionale.

Exemplele cele mai tipice de dureri de origine organică sînt cele întîlnite în cardiopatia ischemică dureroasă, cu cele două entităţi bine conturate: angina pectorală şi infarctul miocardic.

Durerea în angina pectorală are următoarele particularităţi: a) apare la efort, în urma unei emoţii, cedează la repaus; b) clasic are sediul în regiunea precordială (retrosternală), iradiază către umărul stîng, regiunea latero-cervicală stîngă, membrul superior stîng, pînă în ultimile două degete; c) se însoţeşte de senzaţie de constricţie toracică şi anxietate; d) cedează la vasodialatatoare coronariene.

Durerea în infarctul miocardic se manifestă astfel: a) nu este condiţionată de efort (poate apare şi în repaus); b) are în general aceeaşi topografie; c) de obicei este mult mai intensă, nu cedează la repaus şi nici la vasodilatatoare coronariene, sedaţia se obţine cu greutate la injecţii repetate cu morfină.

Există însă suficient de multe atipii în manifestarea acestui simptom major la coronarieni: dureri uşoare, iradiaţii extratoracice (abdomen), sediu în zone sau puncte dispersate, elemente care reclamă eliminarea pe rînd a tuturor altor eventualităţi.

Explicaţia apariţiei durerii la coronarieni rezidă în faptul că sistemul coronarian nu poate asigura în anumite circumstanţe (efort fizic sau orice împrejurare care reclamă o mărire a activităţii cardiace, a presiunii arteriale sau contractibilităţii miocardice), nevoile crescute de oxigen ale miocardului, ceea ce va duce la declanşarea atacului anginos. Hipoxia miocardică are drept cauze: ateroscleroza coronariană (cel mai frecvent), aortita sifilitică cu interesarea orificiilor coronare, stenoza aortică unde există o mare disproporţie între presiunea de perfuzie şi munca ventriculară etc.

Tahicardia pronunţată, prin umplerea insuficientă diastolică, realizează de asemenea un aport necorespunzător de oxigen. Este însă mai curînd un factor de precipitare şi de agravare decît un factor etiologic de bază al anginei.

Durerea are topografia amintită datorită reflexelor viscero-senzitive determinate de articulaţia neuronului senzitiv visceral cu cel cerebro-spinal şi căilor centripete comune către centrii nervoşi superiori (fig.1). Fibrele senzitive car-

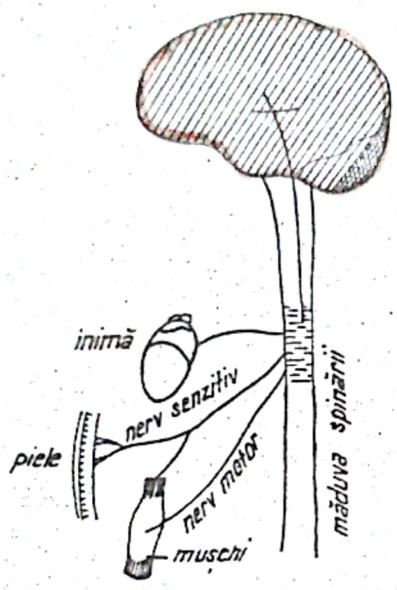

Fig.1 - Schema reflexului viscero-senzitiv şi viscero-motor.

dio-aortice vor ajunge la segmentele medulare C_2, C_3 şi C_8 şi primele patru dorsale. Teritoriile cutanate unde iradiază durerea precordială sînt tributare acestor segmente medulare, astfel explicîndu-se perceperea durerii la nivelul regiunii latero-cervicale(C_2 şi C_3), la nivelul membrului superior stîng (C_8 şi D_1) şi regiunea cutanată precordială (D_2 , D_3 şi D_4).

Dureri de origine cardio-vasculară, dar care n-au mecanismul celor din sindromul coronarian, cu care însă se pot confunda, sînt cele întîlnite în a n e v r i s m u l d i s e c a n t a l a o r t e i t o r a c i c e , unde durerea este atroce, iradiază în spate, de obicei de-a lungul coloanei vertebrale pînă la gambe şi nu sînt însoţite de obicei de modificări electrocardiografice.

P e r i c a r d i t a poate realiza trei tipuri de durere: prima are aspect pleuretic şi se datoreşte unei pleuropericardite (se accentuează la mişcări respiratorii ample, tuse, deglutiţie), a doua este retrosternală, de acelaşi aspect cu cea din infarctul miocardic acut (iritarea fibrelor nervoase

cardiace aferente din straturile periadventiţiale ale coroanelor superficiale) şi al treilea tip de durere, mai rară, este sincronă cu contracţia cardiacă, se percepe pe marginea stîngă a inimii şi umărul stîng.

Angina hipercianotică este o durere vasculară pulmonară determinată de distensia arterei pulmonare sau a ramurilor principale, cu apariţia bruscă, în caz de embolie pulmonară masivă, care însoţeşte dispneea marcată a acestui accident.

In miocardopatia reumatismală sau de alte cauze pot fi de asemenea întîlnite dureri ca în angina pectorală, deşi s-a constatat la necropsie că arterele coronare sînt indemne. Explicaţia durerii poate fi dată prin imposibilitatea miocardului de a face faţă solicitărilor cu oxigenul adus de coronare care ar fi satisfăcut sarcini mai reduse. In momentul cînd se instalează insuficienţa miocardică, cu staza consecutivă în circulaţia pulmonară şi sistemică, fenomenele dureroase dispar.

Durerea precordială poate fi de origine funcţională la bolnavi la care nu găsim nici o leziune organică şi care presupune existenţa unor tulburări de ordin funcţional care interesează inima sau alte organe. In aceste cazuri durerile sînt localizate la vîrful inimii, sînt arătate cu un singur deget, nu au caracter constrictiv, se aseamănă cu o arsură, junghi, înţepătură de ac sau de cuţit, sînt foarte scurte (cîteva secunde) sau prelungite (1/2 oră sau mai mult), apar în repaus, în cursul mesei, în poziţie şezîndă, se ameliorează prin efort, se intensifică în timpul inspirului profund şi se însoţesc de o multitudine de alte simptome ca: palpitaţii, dispnee cu oftat, ameţeli, astenie pronunţată. Astfel de manifestări se întîlnesc în nevroza cu predominanţă cardiacă, la femei în preajma menopauzei etc.

Durerile de origine extracardiacă pot fi întîlnite în compresiunea nervilor rahidieni (reumatism vertebral, scolioză, morb Pott, metastaze neoplazice vertebrale) unde îmbracă caracterul de sindrom radicular (localizare precisă,

relaţii cu mişcarea, caracter de arsură sau amorţeli pe traiectul nervului). Acest aspect de nevrită este întîlnit şi în Zona Zoster. Leziunile esofagului inferior, spasmele esofagiene sau mai ales cardiospasmul, pot simula o angină pectorală adevărată, iar alteori chiar o complică. Ţinînd cont de zonele topografice de iradiere ale durerii precordiale de origine cardiacă, va trebui să eliminăm durerile determinate de leziuni ale scheletului, articulaţiilor, muşchilor şi burselor, nevrita cervico-brahială, care se vor deosebi uşor printr-o analiză clinică atentă şi investigaţii complementare.

Nu vom neglija durerile deosebit de brutale întîlnite în cazul emboliei pulmonare, unde în afară de durere vom găsi febră, tahicardie, semne pulmonare de condensare (clinice şi radiologice), accident care însă poate complica un infarct miocardic şi invers. O colică abdominală (colică hepatică, perforaţia unui viscer, tromboză sau embolie mezenterică, ruptura unui anevrism aterosclerotic mezenteric) va fi de asemenea cercetată cu grijă, avînd în vedere iradierea durerii de origine cardiacă la acest nivel.

Palpitaţiile

Palpitaţia este o senzaţie dezagreabilă care constă în perceperea propriilor bătăi ale inimii. Ca fenomen solitar nu are semnificaţie patognomonică întrucît numai în 35% din cazuri este determinată de suferinţe cardiace. Cu toate acestea, faptul că este legată de ritmul cardiac, deci de funcţia cordului, pacienţii în general îi acordă o importanţă deosebită, asociind-o cu o stare de anxietate. Este descrisă cu termeni variaţi ca: izbitură, bătăi neregulate, oprire a cordului etc. Frecvent pacienţii prezintă zvîcnituri la nivelul gîtului sau în partea superioară a abdomenului, unde de altfel unii pot localiza palpitaţiile. Tulburările activităţii cardiace sînt percepute într-o gamă de sensibilitate extrem de variată: unii care nu percep tahicardii importante, iar alţii care prezintă tulburări serioase într-o extrasistolie întîmplătoare.

In situaţii obişnuite, un individ sănătos nu ia cunoştinţă de activitatea cordului său (bătăile cardiace sînt imperceptibile), dar în condiţii de efort sau după emoţii puternice, contracţia cordului care loveşte grilajul costal este percepută, deci apar palpitaţiile care sînt considerate "fiziologice". In unele stări patologice ca anemiile, tireotoxicozele, există o hiperactivitate a cordului, iar palpitaţiile pot fi determinate numai de tahicardie, deşi în aceste situaţii sînt posibile alterări importante ale funcţiei cardiace. Cînd ritmul cardiac nu este regulat, bolnavii vor percepe contracţiile neobişnuite ale cordului şi chiar pauzele compensatorii care urmează după extrasistole.

Cele mai frecvente situaţii cînd palpitaţiile pot fi socotite ca un simptom important sînt:

a) Tulburări în contracţia cordului determinate de extrasistole sau contracţii premature, tahicardiile paroxistice (tahicardia paroxistică atrială, fibrilaţia atrială şi flutter-ul atrial, tahicardia nodală şi mai rar cea ventriculară). In unele blocuri auriculo-ventriculare se pot percepe pulsaţiile datorită intermitenţei bătăilor cardiace pe care bolnavul le sesizează ca opriri prelungite ale inimii, urmate de bătăi foarte puternice cauzate de ejecţia ventriculară mai mare. In blocul total, prelungirile mari ale opririi cardiace pot provoca lipotimie sau chiar sincopă (sindrom Adams-Stokes).

b) Palpitaţiile determinate de leziuni organice sau tulburări funcţionale, de origine extracardiacă: tireotoxicoză, anemii, stări febrile, hipoglicemie, aerofagie, tumoră suprarenală (feocromocitom), folosirea de droguri şi toxice (efedrină, aminofilină, atropină, extracte tiroidiene, tutun, cafea, ceai, alcool).

c) Palpitaţii ca manifestări ale unor stări de anxietate etichetate sub diverse denumiri: sindromul Da Costa, inimă de soldat, inimă iritabilă, astenie neurocirculatorie, boală cardiovasculară funcţională.

Scanned with OKEN Scanner

Alte simptome funcţionale

Pe lîngă cele trei simptome principale, în bolile cardiovasculare pot fi semnalate simptome care în mod obişnuit nu aparţin cordului, dar care pot fi generate de afectarea acestuia. Menţionăm pe cele mai importante:

L i p o t i m i a ş i s i n c o p a, definite, prima, ca o pierdere bruscă, de scurtă durată a cunoştinţei, cu relaxare parţială sau completă a musculaturii, determinată de scăderea marcată dar tranzitorie a irigaţiei cerebrale, iar sincopa fiind o stare mai gravă caracterizată prin pierderea cunoştinţei, prăbuşire tensională, absenţa pulsului, oprirea respiraţiei şi a circulaţiei, precum şi unele fenomene neurologice. La baza acestor manifestări pot fi multiple cauze (emoţii, dureri, leziuni ale sistemului nervos central, reflexe viscerale sau sinocarotidiene, tulburări circulatorii, anoxii importante) şi pentru aceasta va trebui să stabilim dacă nu sînt generate de o anoxie cerebrală în cursul unei tulburări de ritm sau de o tulburare a circulaţiei cerebrale în cadrul aterosclerozei.

Tulburările de ritm care pot cauza aceste manifestări sînt: a) tahicardia paroxistică auriculară, cu frecvenţă foarte mare (180-200/minut); b) ritm ventricular ectopic (mai rar); c) bloc cardiac de mare grad în care se realizează o oprire ventriculară de cel puţin 6-8 secunde (bloc a-v paroxistic, sindrom Adams-Stokes); d) bloc sino-auricular prelungit (nu există puls, dar se percep zgomotele auriculare); e) fibrilaţie ventriculară tranzitorie sau paroxistică, accident foarte grav, de cele mai multe ori mortal, dar care poate fi remis prin defibrilare electrică.

Cînd sincopa prin oprirea cordului se prelungeşte, determină apariţia c o n v u l s i i l o r, fenomen curent în sindromul Adams-Stokes. Se diferenţiază de epilepsie prin constatarea bradicardiei.

In afara cauzelor amintite, lipotimia şi sincopa pot fi

întîlnite în unele malformaţii cardiace şi a marilor vase. Astfel stenoza aortică strînsă, chiar cea cîştigată, prin scăderea debitului sanguin şi anoxia cerebrală consecutivă determină apariţia unei manifestări majore: "s i n c o p a d e e f o r t". La acestea se pot adăuga cauze mai rare ca: scleroza, stenoza, tromboza carotidelor.

S t a r e a d e ş o c , ca o complicaţie a bolilor cardio-vasculare, apare în următoarele circumstanţe: a) lezarea miocardului (infarct, insuficienţă ventriculară acută); b)prăbuşirea umplerii ventriculare (tulburări grave de ritm, pericardită cu tamponament cardiac); c) prin disfuncţie mecanică a pompei cardiace (embolia pulmonară masivă, tromboză masivă atrială, anevrism disecant de aortă).

Tabloul clinic este polimorf întrucît sînt afectate toate organele şi ţesutele. Se constată o stare de agitaţie, anxietate, cu păstrarea cunoştinţei sau cu obnubilare accentuată,pînă la comă. Tegumentele sînt palide, reci, marmorate, cu zone cianotice. Pulsul este mic, filiform, hipotensiune arterială cu maxima în jur de 80 mmHg, bolnavul prezintă sudori reci, sete exagerată, polipnee superficială, oligurie pînă la anurie. Pentru stabilirea originii sale cardiogene este important a evidenţia existenţa înainte de instalare a şocului a simptomelor principale cardio-vasculare.

A m e ţ e a l a sau v e r t i j u l reprezintă o senzaţie falsă de deplasare a obiectelor din jur sau a propriei persoane, cu dificultatea aprecierii exacte a poziţiei corpului,însoţită de o stare de nelinişte, paloare, greţuri, vărsături, ţiuituri în urechi, urmate uneori de lipotimie.

Cel mai frecvent vertijul trebuie raportat la o afecţiune a aparatului vestibular, a centrilor nervoşi (sindrom cerebelos) şi mai puţin a aparatului cardio-vascular). Un astfel de vertij este cel din sindromul Ménière (nistagmus, tendinţă de cădere de partea bolnavă şi rotaţia obiectelor de partea sănătoasă) determinat de un edem labirintic în diverse circumstan-

te. Spre deosebire de vertijul Ménière, la bolnavii cardio-vasculari (ateroscleroză cerebrală, tulburări de ritm, hipertensiune arterială, insuficienţă cardiacă) există un vertij nesistematizat care nu se însoţeşte de nistagmus sau de alte semne de leziuni labirintice. In aceste eventualităţi vertijul se explică prin irigaţie deficitară cerebrală datorită scăderii debitului cardiac sau tulburărilor de irigaţie locală.

Unele s i m p t o m e de ordin n e u r o p s i h i c însoţesc frecvent bolile cardio-vasculare. Dintre cele mai importante semnalăm:

Insomnia se întîlneşte mai ales în stările de dispnee accentuată (ortopneea sau respiraţia Cheyne-Stokes) cînd bolnavii îşi petrec nopţile în poziţie şezîndă. Hipnoticele agravează starea provocînd coşmaruri şi halucinaţii. Unii bolnavi sînt apatici, somnolenţi, obnubilaţi, iar alţii prezintă o stare de agitaţie extremă, cu delir. Aceste stări sînt determinate de staza cerebrală, hipoxemie şi hipercapnie (encefalopatia hipoxică de origine cardiacă - Haţieganu).

Cefaleea este întîlnită mai ales în hipertensiunea arterială şi ateroscleroza cerebrală fiind localizată topografic în regiunea frontală, occipitală, fronto-occipitală, temporală. Cînd este intensă poate precede unele accidente neurologice ca paralizii trecătoare, hemiplegii, hemoragii mortale subarahnoidiene.

Afazia (imposibilitatea de exprimare şi de înţelegere a limbajului vorbit şi scris), cecitatea verbală (neînţelegerea semnificaţiei limbajului scris) şi amnezia (pierderea parţială sau totală a memoriei) reprezintă manifestări trecătoare sau definitive care pot fi cauzate de accidente vasculare cerebrale în cursul unei encefalopatii hipertensive sau aterosclerotice.

T u l b u r ă r i l e v i z u a l e se manifestă sub aspecte variate în funcţie de tulburările vasculare ale fundului de ochi întîlnite în hipertensiunea arterială, embolii (valvulopatii, endocardită bacteriană, infarct miocardic masiv), intoxicaţie cu digitală. Acestea se pot prezenta sub forma de muşte vo-

Scanned with OKEN Scanner

lante, vedere colorată, hemeralopie (reducerea acuităţii vizuale), hemianopsie (vedere pe 1/2 de cîmp vizual), diplopie (percepere dublă a unui obiect), amauroză (pierdere parţială sau totală a vederii care poate fi tranzitorie) şi cecitate (pierdere definitivă a vederii). In toate aceste împrejurări cercetarea fundului de ochi este de mare utilitate stabilind gradul modificărilor lezionale şi dîndu-ne totodată informaţii asupra stării celorlalte artere cerebrale.

T u l b u r ă r i l e a u d i t i v e constau din perceperea unor zgomote anormale: pocnituri, ţiuituri şi vertij nesistematizat, fenomene întîlnite la hipertensivi, ateroscleroticí, aortici.

S i m p t o m e r e s p i r a t o r i i :

a) Tusea apare datorită: stazei pulmonare, unei complicaţii pulmonare (stază infectată secundar) sau interesării vagului în traiectul lui mediastinal de către leziunea cardio-vasculară. Staza pulmonară poate fi urmată de o bronhoalveolită (broşită cardiacă). Compresiunea printr-un cord mare, un auricul stîng dilatat, revărsat pericardic, anevrism de aortă, determină o tuse cronică, chinuitoare. Răguşeala apare în caz de compresiune pe laringeu (anevrism de aortă, arteră pulmonară dilatată).

b) Expectoraţia poate fi: spumoasă şi rozată (edem pulmonar acut); sero-mucoasă (bronşita cardiacă prin stază pulmonară cronică) sau muco-purulentă (infecţie secundară).

c) Epistaxisul, întîlnit mai frecvent la cei cu hipertensiune arterială, produce o scădere a acesteia cînd este abundent (supapă de siguranţă). La copii şi adolescenţi apare în cursul infecţiei reumatismale. In insuficienţa cardiacă cronică poate fi determinat de insuficienţa hepatică.

d) Hemoptizia apare relativ frecvent în stenoza mitrală şi se datoreşte rupturii de capilare pulmonare supuse unei presiuni mari. In stenoza mitrală strînsă poate apare aspectul de apoplexie pulmonară. Ruptura unui anevrism de aortă în bronhiile

Scanned with OKEN Scanner

principale determină o hemoptizie fulgerătoare, mortală.

S i m p t o m e d i g e s t i v e. Răsunetul suferinţei cardio-vasculare asupra aparatului digestiv se manifestă prin numeroase simptome care trebuie identificate şi atribuite aparatului cardio-vascular.

Disfagia este prezentă în compresiuni asupra esofagului în caz de anevrism de aortă, inel vascular determinat de o arteră subclaviculară dreaptă plecată din aorta descendentă toracică, dilatare mare a auriculului stîng.

Sughiţul, datorat iritaţiei frenice, se întîlneşte în pericardita exsudativă.

Cardiospasmul (jenă substernală produsă de spasm esofagian sau al cardiei) poate complica orice cardiopatie, dar poate imita şi o angină pectorală. Cauzele cardiospasmului sînt numeroase, dar printre ele este şi angina pectorală.

Anorexia apare în stadiile avansate ale insuficienţei cardiace, în cursul intoxicaţiei cu digitală sau alte medicamente.

Greţurile şi vărsăturile pot fi cauzate de medicamente, dar pot fi semne premonitorii a unor prize cardiace şi mai ales ale infarctului.

Durerea abdominală poate fi prezentă în următoarele afecţiuni cardio-vasculare: a) localizarea epigastrică a durerii din cardiopatia ischemică dureroasă, b) hepatomegalia de stază, cu accentuarea durerii la efort (distensia capsulei Glisson) în insuficienţa cardiacă dreaptă sau globală, sau pericardita exsudativă, c) embolie arterială a unui ram arterial abdominal, d) anevrism simplu sau disecant al aortei, e) sindromul lui Ortner determinat de o insuficientă irigare a intestinului în timpul efortului digestiv, avînd la bază o ateromatoză a aortei abdominale şi a arterelor mezenterice.

Meteorismul este obişnuit în insuficienţa cardiacă conges-

tivă în primele zile ale unui infarct miocardic, sau datorită acţiunii repausului în pat şi a medicaţiei sedative.

Tulburările de tranzit intestinal, chiar cu diaree pot fi provocate de digitală sau chinină.

S i m p t o m e l e u r i n a r e constatate la cardiaci sînt o simplă coincidenţă, fiind vorba de prostatici, infecţii urinare sau nefrite. Insuficienţa cardiacă sau infarctul miocardic le poate însă accentua. Menţionăm mărirea diurezei la sfîrşitul unei crize de tahicardie paroxistică şi oliguria din insuficienţa cardiacă dreaptă sau globală.

Simptome generale

F e b r a este prezentă în endocardita bacteriană, cardita reumatismală, pericardite, infarct miocardic, tromboflebite, infarct pulmonar, anevrism disecant etc.

T r a n s p i r a ţ i a este o manifestare obişnuită în diverse cardiopatii. Astfel în starea de şoc care însoţeşte infarctul miocardic sau în edemul pulmonar acut se întîlnesc "sudori reci"; se semnalează de asemenea în anevrismul disecant, în embolia pulmonară. Fără stare de şoc, transpiraţia poate fi întîlnită în nevrozele cardiace, crizele de tahicardie, de hipertensiune, tireotoxicoză.

A s t e n i a este frecventă la cardiaci şi poate fi determinată de slăbirea fizică generală, circulaţie defectuoasă, la cei cu debit cardiac redus (stenoză aortică etc.), diurezele excesive provocate prin medicamente care produc hipopotasemie.

SEMNELE FIZICE

Inspecţia generală

Se vor cerceta cu atenţie elementele menţionate la examenul general de ansamblu întrucît, în bolile cardio-vasculare vom putea întîlni aspecte uneori caracteristice.

P o z i ţ i a bolnavului poate indica unele atitudini forţate ca: ortopneea la cei cu insuficienţă a inimii stîngi (astm cardiac, edem pulmonar acut) sau în insuficienţa cardiacă globală avansată; poziţia fixă "a spectatorului de vitrină" din criza de angină pectorală (după Wenckebach bolnavul acordă respect durerii sale); poziţia de rugăciune mahomedană (genupectorală) din pericardita exsudativă; poziţia "şezînd pe vine" (squatting) a copiilor cu cu cardiopatii congenitale cianogene.

F a c i e s u l poate da indicaţii de suferinţă cardiacă în următoarele situaţii: în stenoza mitrală (facies mitral) se observă cianoza pomeţilor, nasului, buzelor, urechilor, în contrast cu restul feţei care poate fi palid; în cordul pulmonar cronic faciesul este albăstrui-violaceu, uneori cu tentă spre negru, buzele tumefiate; această tentă albastră-violacee se întîlneşte şi în unele malformaţii congenitale de cord (stenoza arterei pulmonare, tetralogia Fallot, complexul Eisenmenger). Examenul ochilor oferă de asemenea indici preţioşi în caz de hipertiroidism unde se observă de regulă o exoftalmie. După cum se ştie, în acest sindrom există tahicardie, aritmii şi chiar insuficienţă cardiacă. In insuficienţa aortică poate fi observat hippusul (alternanţă de miază cu midriază). Cataracta poate fi considerată ca indice al aterosclerozei, xantelasma care constă din pete mici albicioase de colesterol, uşor proeminente în regiunea palpebrală, are o semnificaţie asemănătoare.

Regiunea g î t u l u i poate evidenţia o guşă difuză sau un adenom localizat, care uneori poate explica o tahicardie, tulburare de ritm sau cardiomegalie. Tot la acest nivel se observă turgescenţa jugularelor (insuficienţa cardiacă dreaptă), pulsul venos jugular (insuficienţa tricuspidă), dansul carotidelor (insuficienţa aortică).

E x a m e n u l t e g u m e n t e l o r ş i m u c o a s e l o r ne va oferi date importante într-o serie de afecţiuni cardio-vasculare. Dintre modificările cele mai importante amintim:

Scanned with OKEN Scanner

C i a n o z a (tratată în vol.I, pag.27). Redăm pentru rememorare p clasificare etiologică a cianozei după T.R.Harrison:

I. Cianoza centrală

A. Descreşterea saturaţiei oxigenului arterial
1. Descreşterea presiunii atmosferice - altitudine înaltă;
2. Tulburarea funcţiei pulmonare:
   a) hipoventilaţie alveolară;
   b) relaţii inegale între ventilaţie şi perfuzia pulmonară;
   c) tulburare a difuziunii oxigenului.
3. Sunturi anatomice:
   a) unele tipuri de boală congenitală de cord;
   b) fistule arteriovenoase pulmonare;
   c) şunturi mici, multiple, intrapulmonare.

B. Hemoglobine anormale
1. Methemoglobinemia - ereditară, cîştigată.
2. Sulfhemoglobinemia- cîştigată
3. Carboxihemoglobina (nu este cianoză adevărată).

C. Poliglobulia (nu este cianoză adevărată).

II. Cianoza periferică

A. Insuficienţa cardiacă
B. Expunere la frig
C. Redistribuirea scurgerii sîngelui de la extremităţi
D. Obstrucţie arterială
E. Obstrucţie venoasă.

La cardiaci cianoza poate fi centrală, periferică şi mixtă. Cianoza centrală se întîlneşte în cordul pulmonar cronic, insuficienţa cardiacă globală, bolile congenitale de cord cianogene. Are un caracter difuz şi este bine exprimată la nivelul feţii (pometi, buze, nas, limbă, mucoasă conjunctivă, urechi, menton) şi la nivelul extremităţilor membrelor superioare şi inferioare care sînt totodată reci, spre deosebire de cianoza de cauză respiratorie care este caldă.

Scanned with OKEN Scanner

Cianoza periferică este evidenţiată mai ales la nivelul extremităţilor distale (degete, buze, nas, urechi), fiind determinată de staza capilară care poate fi difuză (insuficienţa cardiacă dreaptă sau globală), sau localizată la un anumit segment distal al membrelor în caz de ocluzii venoase sau arteriale, trombangeita obliterantă, ateroscleroza arterelor periferice. Această cianoză se explică prin consumul mare de oxigen în ţesuturi, favorizat de încetinirea circulaţiei periferice şi stazei în capilare. In sindromul Raynaud şi acrocianoză, cianoza periferică este determinată de tulburările vasomotorii arteriolocapilare.

Cianoza mixtă este provocată de o oxigenare deficitară a sîngelui, la care se asociază o utilizare crescută a oxigenului la periferie. Ea poate fi întîlnită în unele din exemplele amintite, atunci cînd se realizează aceste condiţii (cord pulmonar cronic decompensat, insuficienţa cardiacă globală avansată).

S u b i c t e r u l c o n j u n c t i v a l se întîlneşte în insuficienţa cardiacă cu stază hepatică pronunţată, de lungă durată. Se datoreşte alterărilor morfofuncţionale hepatice care vor determina creşterea bilirubinemiei şi apariţia pigmenţilor biliari în urină. In infarctul pulmonar hiperbilirubinemia, în afară de deficienţa hepatică în metabolismul bilirubinei, se explică şi prin hemoliza locală intrapulmonară.

E d e m u l cardiac (vezi vol.I, pag.33) este un edem de stază, decliv, simetric, dur, cianotic, rece, care se va extinde treptat de la membrele inferioare putînd ajunge în stadiul de anasarcă. Este un edem care respectă gravitaţia, de aceea, la bolnavii care stau în pat, se va observa pe părţile declive (pe partea pe care se odihneşte). Dacă mărirea presiunii venoase şi ca o consecinţă creşterea presiunii hidrostatice reprezintă factorul iniţial în producerea edemului cardiac, un rol important îl deţine retenţia de sodiu şi apă, fără de care nu s-ar putea explica edemul generalizat. Pe măsură ce insuficienţa cardiacă avansează, se adaugă noi factori care întreţin şi accentuează

edemul: scăderea presiunii coloid-osmotice, drenajul limfatic insuficient, alterări ale peretelui capilar datorită anoxiei etc.

E r u p ţ i i c u t a n a t e. In reumatismul articular acut, în jurul articulaţiilor tumefiate pot apare pete roşietice (eritem marginat) sau macule roşii violacee dispuse neregulat la nivelul articulaţiei (eritem polimorf). In endocardita lentă se întîlnesc uneori erupţii de tip purpuric, rujeoliforme, scarlatiniforme, mai frecvent la nivelul membrelor inferioare, regiunea subclaviculară, sub unghii, cîteodată pe mucoasa conjunctivală (semnul Janeway) sau pe mucoasa palatină (semnul Libman).Tot în endocardita lentă, la nivelul pulpei degetelor, subungheal sau la nivelul eminenţei tenare sau hipotenare se pot remarca nişte formaţiuni nodulare de mărimea unui bob de linte, de culoare roză, dureroase, cu o durată de cîteva zile (nodulii lui Osler).Amintim şi nodulii Meynet, de mărimea unor boabe de orez aderenţi de tendoane, aponevroze musculare, capsula articulară sau periost, în reumatismul articular acut.

H i p o c r a t i s m u l d i g i t a l este observat în majoritatea cardiopatiilor congenitale cu cianoză şi endocardita bacteriană.

E x a m e n u l a l t o r a p a r a t e şi o r g a n e furnizează relaţii importante asupra afectării lor în cazul bolilor cardio-vasculare.

Aparatul respirator va indica prezenţa ralurilor de stază în caz de insuficienţă cardiacă stîngă, hidrotorace în caz de insuficienţă cardiacă globală sau dreaptă. Hidrotoracele este localizat de obicei la dreapta; localizarea predominantă la stînga ne va obliga să căutăm o cauză extracardiacă (pleurezie sau infarct pulmonar).

E x a m i n a r e a a b d o m e n u l u i este deosebit de utilă. Astfel palparea ficatului poate indica mărirea lui,sensibilitatea dureroasă şi puls hepatic. Cînd ficatul începe să se

mărească, devine dureros datorită distensiei capsulei lui Glisson; hepatalgia la efort, cu localizare în pătratul superior drept, este considerată ca un simptom precoce în insuficienţa cardiacă dreaptă consecutivă stenozei mitrale. O hepatomegalie cardiacă cronică devine insensibilă.

Pulsul hepatic, perceput în caz de insuficienţă tricuspidiană, se explică prin undele transmise de la atriul drept prin vena cavă inferioară.

Splenomegalia este rar depistată clinic în cursul insuficienţei cardiace congestive. In contextul unei suferinţe cardiace ea ne obligă a ne gîndi mai ales la o endocardită bacteriană sau la un infarct embolic determinat de o tromboză cardiacă sau de altă natură.

Palparea atentă a abdomenului poate să ne indice prezenţa unui anevrism al aortei abdominale care explică unele dureri nedefinite, anevrism care determină un desnodămînt fatal, prin rupere.

Prezenţa ascitei este posibilă în stadiul de anasarcă al edemului cardiac.

Interrelaţiile importante cord-rinichi ne obligă la o investigaţie atentă a acestora, întrucît afectarea unuia din organe poate determina ulterior afectarea celuilalt.

EXAMENUL OBIECTIV AL INIMII

Inspecţia

Inspecţia aparatului cardio-vascular va cuprinde regiunea precordială, dar şi regiuni învecinate interesate în afectarea acestui aparat (epigastru, regiunea laterocervicală, furculiţa sternală). Poziţia de examinare a bolnavului este în decubit dorsal, dar ne vom folosi şi de alte poziţii (decubit lateral stîng, aplecat înainte sau în ortostatism) atunci cînd va fi

nevoie. Examinatorul se va aşeza de obicei în dreapta bolnavului.

Elementele furnizate de inspecţie se vor referi la deformări, pulsaţii precordiale, epigastrice, laterocervicale şi la nivelul furculiţei sternale.

Deformările regiunii precordiale se prezintă sub formă de bombări sau retracţii. B o m b a r e a difuză a întregii regiuni precordiale se întîlneşte mai ales la copii şi adolescenţi în caz de insuficienţă cardiacă globală, pericardită exsudativă, cardiopatie congenitală, întrucît elasticitatea toracelui permite această deformare.

B o m b ă r i l i m i t a t e, excluzînd pe cele determinate de afecţiuni ale peretelui toracic (tumori osoase, inflamaţii etc.) pot fi observate în spaţiile II, III intercostale drepte, sau în plin stern, sînt animate de pulsaţii, fiind produse de anevrismul aortei ascendente.

R e t r a c ţ i i ale regiunii precordiale se observă în caz de pericardită adezivă. In această afecţiune se remarcă tirajul inspirator al ultimelor spaţii intercostale, iar apendicele xifoid este retractat, în loc să fie proiectat înainte (semnul lui Wenckebach), aceasta datorîndu-se aderenţelor mediastinale.

P u l s a ţ i i l e p r e c o r d i a l e . In stare normală, la persoanele slabe, se remarcă în spaţiul V intercostal stîng la o distanţă de circa 10 cm de linia medio-sternală, bătăile vîrfului inimii sub forma unei uşoare bombări ritmice şi a unei depresiuni în partea supero-internă a acestei bombări. Aceasta este ş o c u l a p e x i a n care rezultă în urma contracţiei ventriculare, cordul suferind o mişcare de torsiune în jurul axului longitudinal, de la stînga la dreapta şi în acelaşi timp o proiectare a vîrfului spre peretele toracic.

Socul apexian sau bătaia vîrfului cordului se observă mai bine la copii şi adolescenţi, la indivizii slabi, cu torace subţire, şi nu va fi perceput la obezi, emfizematoşi.

Pulsaţii sistolice localizate în spaţiul II-III intercostal

drept vor fi evidenţiate în caz de ectazie a aortei ascendente şi în sindromul Marfan.

In dilatarea arterei pulmonare, congenitală sau cîştigată, se observă pulsaţii în spaţiile II-III intercostale stîngi, lîngă stern. Pulsaţii în spaţiile III sau IV intercostale stîngi se întîlnesc în stenoza mitrală strînsă şi reprezintă unul din criteriile pentru comisurotomie (Luisada).

Pulsaţii pe mai multe spaţii intercostale parasternal stîng se întîlnesc în bolile congenitale de cord cu hipertrofie de ventricul drept, de asemenea în insuficienţa cardiacă dreaptă cînd cordul suferă o mişcare de rotaţie orară, iar ventriculul drept se va afla în contact cu peretele toracic pe o mai mare suprafaţă.

Pulsaţii caracteristice, în balansoar, se pot observa în insuficienţa mitrală sau tricuspidiană, unde se produce o asociere a retracţiei în timpul sistolei ventriculare cu o expansiune a atriului stîng, respectiv cel drept, datorită regurgitării sîngelui din ventricule. Atriile dilatate ocupă o poziţie anterioară ceea ce face posibilă inspectarea, dar mai ales palparea expansiunii lor sistolice, de-a lungul marginii sternale.

Retracţiile sistolice cuprind 2-3 spaţii intercostale îmbrăcînd un caracter ondulator, denumite mişcări de reptaţie (retracţia sistolică este urmată de o expansiune distolică). Sînt observate în simfiza pericardică cu aderenţe de peretele toracic. Aderenţe la nivelul vîrfului produc o retracţie sistolică a acestuia (semnul Broadbend), iar aderenţele de stern şi diafragm dau retracţia sistolică a apendicelui xifoid (semnul Wenckebach).

Inspectarea r e g i u n i i e p i g a s t r i c e evidenţiază pulsaţii în partea superioară, sub apendicele xifoid, în caz de hipertrofie a ventriculului drept, iar cele vizibile în 1/3 mijlocie sau inferioară a epigastrului sînt date de pulsaţiile aortei abdominale la cei cu constituţie astenică, nevrotici, în visceroptoza organelor superioare abdominale şi mai ales în caz de anevrism de aortă sau tumoră căreia aorta îi transmite pulsaţiile sale. Aceste informaţii sînt mult mai concludente folosind

palpaţia.

In r e g i u n e a l a t e r o c e r v i c a l ă se pot observa pulsaţii ample şi frecvente ale arterelor carotide în stări febrile, hipertiroidism, ateroscleroză şi cu aspectul tipic de "dans arterial" în insuficienţa aortică Corrigan. Tot în această regiune valoare semeiologică deosebită o au jugularele dilatate, t u r g e s c e n t e , din cauza unei staze pe teritoriul cavei superioare determinată de insuficienţa cardiacă dreaptă, pericardita exsudativă, compresiunea venei cave superioare de către o tumoră mediastinală. In ultimul caz există şi o circulaţie colaterală şi un edem în pelerină (la nivelul feţei, gîtului, rădăcina membrelor superioare, partea superioară şi anterioară a torecelui). Reamintim şi p u l s u l v e n o s sistolic în caz de insuficienţă tricuspidiană.

La nivelul f u r c u l i ţ e i s t e r n a l e se pot observa pulsaţii ale crosei în caz de aortită, anevrism sau cînd aorta este împinsă în sus de o tumoră mediastinală.

Palparea

Prin palpare se vor verifica mai întîi unele semne evidenţiate la inspecţie, dar această metodă va furniza şi elemente clinice în plus. Poziţia bolnavului, ca şi a celui care examinează, vor fi aceleaşi ca şi la inspecţie. Se va începe mai întîi cu regiunea precordială şi apoi regiunile învecinate.

S o c u l a p e x i a n (bătaia vîrfului) va fi cercetat cu ajutorul palmei drepte în zona obişnuită de proiecţie anatomică (spaţiul V intercostal stîng, pe linia medio-claviculară). In momentul cînd vom simţi bătaia vîrfului, îi vom fixa sediul cu ajutorul degetelor, pe peretele toracic. In cazul cînd nu-l percepem, putem aşeza bolnavul în decubit lateral stîng; în acest caz şocul apexian se va simţi mai bine, dar vom ţine seama de deplasarea lui cu 2 cm spre stînga. O altă poziţie de punere în evidenţă este şi cea şezîndă, dar aplecată înainte.

Scanned with OKEN Scanner

Informaţiile cu privire la şocul apexian se vor referi la: sediu, mobilitate, intensitate.

S e d i u l şocului apexian la adult este, aşa cum s-a menţionat, în spaţiul V intercostal stîng, pe linia medio-claviculară. La copii şocul apexian poate fi perceput în spaţiul IV intercostal, deoarece inima are un volum disproporţionat faţă de dimensiunile cutiei toracice, iar diafragmul este mai ridicat. La vîrstnici, vîrful cordului poate coborî în spaţiul VI intercostal, pe linia medio-claviculară, datorită coborîrii diafragmului prin emfizem pulmonar. Sînt însă şi situaţii cînd nu percepem şocul apexian: vîrful cordului bate îndărătul unei coaste, sau la persoane cu un ţesut celular subcutanat abundent.

Modificările patologice ale sediului şocului apexian sînt determinate de cauze cardiace şi extracardiace. Astfel hipertrofia şi dilatarea inimii stîngi deplasează şocul apexian în spaţiul VI sau VII intercostal stîng; în hipertrofia şi dilataţia ventriculului drept, şocul se deplasează spre stînga, rotindu-se în sensul acelor ceasornicului, încît ventriculul va ocupa aproape toată faţa anterioară a inimii, luînd o poziţie semiverticalizată sau chiar verticală. Dacă rotaţia se face pe axul transversal, vîrful inimii se află situat îndărăt, fiind greu perceptibil, aşa cum se întîmplă în cordul pulmonar cronic. In dilataţia globală a inimii, şocul apexian se deplasează în jos şi spre stînga. In caz de dextrocardie congenitală, şocul se află situat aproape de stern, sau dincolo de stern, iar în caz de situs inversus se palpează la nivelul hemitoracelui drept pe linia sau înăuntrul liniei medio-claviculare drepte. In pericardita exsudativă sau hidropericard, şocul apexian se va deplasa în sus, nemaifiind punctul cel mai decliv al cordului.

Fixitatea şocului apexian (nedeplasare în decubit lateral stîng sau prin mişcările ample respiratorii) se întîlneşte în aderenţele pleuro-pericardice din cursul pericarditei adezive.

Cauzele extracardiace care modifică sediul şocului apexian sînt: a) afecţiunile pleuro-pulmonare deplasează cordul spre

stînga sau dreapta, în sens invers hemitoracelui afectat, în caz de epanşament pleural sau tumori pulmonare şi aspiră sau atrage cordul de partea hemitoracelui afectat în caz de atelectazie, fibroze pulmonare, pahipleurite întinse; b) în emfizemul pulmonar şocul se deplasează în jos, în spaţiul VI intercostal, pe linia medio-claviculară, sau deplasat şi în afară dacă există o mărire a ventriculului drept; c) în paralizia frenicului stîng, sau în caz de ascită, meteorism sau tumori abdominale în etajul superior stîng, şocul va fi perceput în spaţiul IV intercostal; d) deformaţiile toracale (scolioza, cifoscolioza) vor determina poziţii neobişnuite ale şocului.

Modificările i n t e n s i t ă ţ i i şocului apexian cu caractere tranzitorii sau permanente, vor prezenta următoarele aspecte:

Soc apexian diminuat, sau abia perceptibil, în caz de emfizem pulmonar, pericardită exsudativă, pericardită constrictivă, miocardite, deformaţii toracale, obezitate, femei cu sîni voluminoşi. In caz de pneumotorax stîng, emfizem mediastinal sau pneumopericard, şocul apexian nu se va percepe.

Intensificarea şocului apexian, cu caracter trecător, o putem întîlni în cursul stărilor febrile, emoţii şi eforturi mari. Intensificarea cu caracter permanent va fi evidenţiată în hipertrofiile inimii stîngi de diferite cauze, constituind un semn clinic de valoare certă a acestei hipertrofii. In insuficienţa aortică, datorită faptului că şocul apexian este puternic, globulos, dînd senzaţia că podul palmei este lovit de o bilă, a fost denumit de către Bard "choc en dôme". Acest aspect nu este patognomonic pentru insuficienţa aortică pentru că poate fi perceput în orice hipertrofie stîngă, cu forţă mare de contracţie a ventriculului. Astfel va mai putea fi pus în evidenţă în caz de stenoză aortică, hipertensiune arterială, insuficienţă mitrală, persistenţa canalului arterial, coarctaţia de aortă, defect septal de tip ostium primum, hipertiroidie, anemii, stări nevrotice.

H i p e r t r o f i a şi d i l a t a ţ i a ventriculului drept, în afara perceperii şocului apexian deplasat spre stînga, poate fi decelată prin palparea pulsaţiilor date de ventricul la nivelul regiunii epigastrice, imediat sub apendicele xifoid (semnul lui Harzer).

Palparea z g o m o t e l o r şi s u f l u r i l o r c a r d i a c e. Palparea regiunii precordiale ne permite, în unele stări patologice, să ne dăm seama de zgomotele sau suflurile care iau naştere la nivelul inimii.

Intrucît închiderea aparatelor valvulare reprezintă componenta principală a zgomotelor I şi II, ori de cîte ori forţa şi viteza de închidere a acestora vor fi mari, ca şi modificarea structurii lor anatomice (sclerozare, îngroşare) vor constitui modalităţi de întărire a zgomotelor, deci de vibrare puternică, perceptibilă la palpare.

In stenoza mitrală, vibraţia puternică de închidere de bicuspidei (valvule sclerozate şi indurate) care determină o întărire a zgomotului I, va avea şi un corespondent tactil (vibraţia sistolică a lui Bard).

La baza cordului, în spaţiul II intercostal stîng, se percep vibraţii determinate de închiderea puternică a sigmoidelor pulmonare în toate situaţiile care creează o hipertensiune în mica circulaţie. Vibraţiile vor fi şi mai puternice dacă valvulele sînt îngroşate, sclerozate. In spaţiul II intercostal din dreapta se produce un fenomen similar determinat de închiderea sigmoidelor aortei, în caz de hipertensiune arterială şi în aortite.

Unele s u f l u r i cardiace, atunci cînd sînt mai aspre, rugoase, au corespondent tactil, fiind percepute la palpare sub formă de f r e a m ă t c a t a r (Laënnec), senzaţie asemănătoare celei produse de palparea spatelui unei pisici care toarce.

Freamătul catar poate fi sistolic, diastolic sau continuu. In mod obişnuit, suflurile care au asemenea expresie tactilă sînt cele din leziunile valvulare stenozante sau bolile congenitale cu şunt între cavităţile drepte şi stîngi. Mai rar insuficienţele

valvulare se vor însoţi de freamăt catar.

Freamătul sistolic se întîlneşte în mod obişnuit în stenoza aortică (spaţiul II intercostal drept), stenoza pulmonară (spaţiul II intercostal stîng), defectul septal ventricular (în zona mediosternală sau în spaţiile III-IV intercostale stîngi).

Freamătul diastolic, perceptibil la vîrful cordului, mai ales în decubit lateral stîng, este caracteristic stenozei mitrale, avînd o mare valoare semeiologică, chiar în lipsa unor semne stetacustice. Acest freamăt corespunde suflului diastolic care are caracter de uruitură (gros, rugos).

In insuficienţele valvulare, perceperea unui freamăt nu este obişnuită. La vîrful cordului, un freamăt sistolic poate fi determinat de o ruptură de cordaje sau de pilieri în caz de infarct miocardic şi este corespondentul tactil a unui suflu sistolic muzical, piolant. Perforaţia septului ventricular, complicaţie a infarctului miocardic, care are ca expresie stetacustică apariţia unui suflu sistolic apexo-xifoidian, cu propagare transversală, se însoţeşte şi de un freamăt localizat în spaţiul IV-V intercostal.

In insuficienţa aortică luetică, răsucirea valvulelor poate determina producerea unui suflu muzical care are şi corespondent tactil.

Freamătul continuu, sistolo-diastolic, cu întărire sistolică, care se percepe în spaţiul II intercostal stîng, este caracteristic persistenţei canalului arterial.

P a l p a r e a f r e c ă t u r i l o r pericardice. Frecăturile pericardice sînt zgomote supraadăugate care rezultă din frecarea celor două foiţe ale seroasei pericardice în cazul cînd acestea sînt inflamate. Cînd sînt puternice şi aspre, se percep şi la palpare la baza inimii, în plin stern, mai ales în expir forţat. Ele corespund fazei de inflamaţie uscată a pericardului în pericarditele de diferite etiologii. In unele forme frecătura trebuie surprinsă, fiind tranzitorie (pericardita reumatismală, tuberculoasă, din cursul infarctului miocardic etc.), în altele este persistentă, fiind perceptibilă o perioadă mai lungă de timp

(virală, uremică, neoplazică).

Palparea regiunilor învecinate (epigastru, latero-cervical, furculiţa sternală) confirmă datele semnalate la inspecţie.

R e f l u x u l h e p a t o - j u g u l a r. In insuficienţa cardiacă dreaptă sau globală, compresiunea manuală progresivă a ficatului va produce o turgescenţă a jugularelor denumită reflux hepato-jugular. In timpul compresiunii bolnavul va respira normal. Suprimarea compresiunii readuce jugularele la starea lor iniţială. Această manevră stabileşte natura cardiacă a hepatomegaliei; ea nu va determina reflux hepato-jugular în caz de hepatomegalie de altă etiologie (cirozã, cancer etc.). Fenomenul se explică prin mobilizarea sîngelui din ficat, în timpul compresiunii, către atriul drept (prin suprahepatice, cava inferioară), crearea unei presiuni crescute la acest nivel şi împiedecarea scurgerii sîngelui din teritoriul cavei superioare, ceea ce va determina turgescenţa jugularelor.

Percuţia

Determinarea matităţii cardiace sau cardio-hepatice a pierdut din valoarea atribuită în trecut, datorită pe de o parte imprecizie sale, iar pe de altă parte relaţiilor sigure pe care ni le furnizează alte metode de explorare, printre care examenul radiologic al cordului. Metoda percuţiei îşi menţine valoarea în diagnosticul pericarditei exsudative unde matitatea este intensă, netă, lemnoasă, matitatea absolută se suprapune peste cea relativă, prezentînd o creştere a suprafeţei în toate sensurile.

Pentru aprecierea măririi de volum a cordului este suficient să determinăm sediul şocului apexian şi acest lucru este posibil prin inspecţie şi palpare şi vom folosi percuţia pentru a delimita marginea dreaptă a cordului. In felul acesta putem afirma mărirea cordului stîng cînd vîrful cordului coboară în spaţiul VI-VII, mărirea cordului drept cînd vîrful cordului este deplasat în afara liniei medio-claviculare stîngi, păstrînd acelaşi spaţiu, şi mărirea globală de volum a cordului, cînd vîrful este coborît şi în acelaşi timp deplasat în afară. Aceste modificări vor fi confruntate cu alte date furnizate de examenul clinic şi paraclinic.

Ascultaţia

Ascultaţia reprezintă metoda fizică cu cele mai bogate şi de valoare relaţii cu privire la starea normală sau patologică a aparatului cardio-vascular. Pentru aceasta este nevoie de exerciţii repetate, de educarea propriului nostru simţ auditiv. Ne vom folosi de poziţii diferite de examinare ale pacientului: decubit dorsal, decubit lateral stîng, în poziţie ridicată, aplecat înainte, în condiţii de repaus sau după executarea unui efort fizic. In timpul examinării pacientul va executa respiraţii superficiale iar uneori îl vom pune în stare de apnee, după un expir sau un inspir forţat.

Z g o m o t e l e i n i m i i

Ascultaţia unui cord normal ne furnizează perceperea în mod obişnuit a două zgomote: zgomotul I şi II. Aceste zgomote reprezintă vibraţiile sonore rezultate din activitatea inimii, produse de participarea în general a trei factori: valvular, muscular şi vascular. Factorul cel mai important, deci cel audibil, este componenta valvulară (închiderea valvulelor atrio-ventriculare şi sigmoidiene). Pentru recunoaşterea lor ne vom folosi de caracterele stetacustice, raportul cu timpii revoluţiei cardiace, succesiunea în timp. De mare utilitate este înregistrarea grafică (fonocardiograma) care aduce preciziuni definitorii.

Z g o m o t u l I este sincron cu bătaia vîrfului inimii sau cu pulsul carotidian, se aude după pauza diastolică (marea tăcere), cea mai mare intensitate o are la vîrful cordului sau marginea sternală stîngă inferioară, este de durată mai mare şi de tonalitate mai joasă decît zgomotul II. La producerea sa participă vibraţiile produse de închiderea aparatelor valvulare mitrale şi tricuspidiene, contracţia musculară a celor doi ventriculi, vibraţia pereţilor aortei şi pulmonarei precum şi a coloanei de sînge. Durata vibraţiilor înregistrate pe fonocardiogramă este de 0,10-0,16 sec., prezentînd trei segmente: a) presegmentul, care începe după 0,02-0,06 sec. de la începutul undei Q de pe EKg, cu vi-

braţii care nu se percep, fiind de joasă frecvenţă şi de amplitudine mică, corespunzînd primei părţi a perioadei izometrice(timpul de mulare); b) segmentul principal care începe după 0,04-0,08 sec. de la începutul undei Q , prezentînd 2-5 vibraţii audibile, cu frecvenţă medie - înaltă şi amplitudine mare, fiind determinate de cea de a doua fază a perioadei izometrice (timpul de creştere a presiunii); acest segment este produs de închiderea mitralei, tricuspidei, deschiderea sigmoidelor pulmonare şi aortice; c) postsegmentul este alcătuit din 1-3 vibraţii cu frecvenţă joasă şi amplitudine mică, care nu se aud în mod normal, corespund începutului de ejecţie ventriculară şi sînt determinate de distensia porţiunilor iniţiale ale aortei şi pulmonarei şi vibraţiei coloanei de sînge.

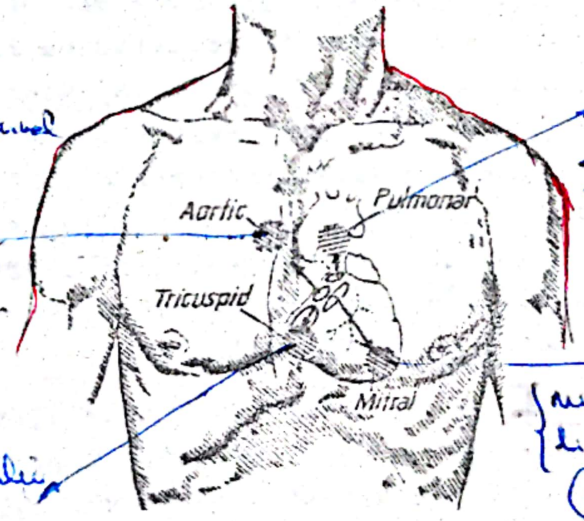

Fig.2 - Proiecţia anatomică a orificiilor valvulare şi focarele lor de auscultaţie (după R.Judge)

Z g o m o t u l II este determinat de închiderea valvulelor sigmoide ale aortei şi pulmonarei, este alcătuit din 3-5 vibraţii

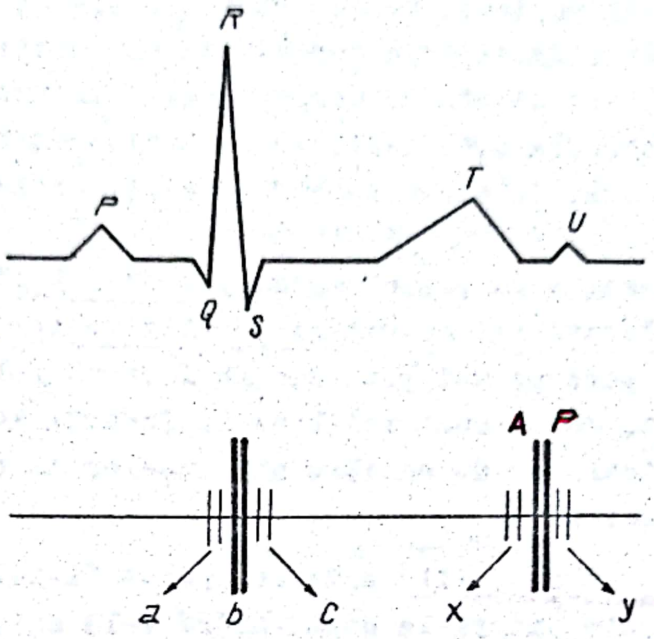

Fig.3 - Zgomotul I şi zgomotul II : a = presegment; b = segment principal; c = postsegment al Zg.I; x = presegment; A = închiderea sigmoidelor aortice; B = închiderea sigmoidelor pulmonare; y = postsegment al Zg. II (după Hărăguş)

cu durată de 0,09-0,10 sec. care încep la 0,03 sec. înainte sau după terminarea undei T de pe EKg şi se percepe mai bine la baza inimii (spaţiul II intercostal drept şi stîng). Inregistrarea fonocardiografică evidenţiază de asemenea trei segmente: a) presegmentul, constituit din 1-2 vibraţii inaudibile, de frecvenţă joasă şi amplitudine mică, situate în faza de relaxare preizometrică a ventriculilor; b) segmentul principal, din 2-4 vibraţii audibile, de frecvenţă înaltă şi amplitudine mare, corespunzînd vibraţiilor de închidere ale sigmoidelor aortice şi pulmonare c) postsegmentul, format din 1-3 vibraţii inaudibile, de frecvenţă joasă şi amplitudine mică, corespunzînd cu sfîrşitul relaxării izometri-

ce şi începutul umplerii rapide ventriculare. Deci numai închiderea valvulelor sigmoide ale aortei şi pulmonarei dau vibraţii care se percep, iar celelalte componente: relaxarea musculaturii ventriculare, deschiderea valvulelor auriculo-ventriculare, izbirea bruscă a coloanei de sînge în vasele mari, sînt în mod normal inaudibile.

In comparaţie cu primul zgomot, zgomotul II este mai intens la bază, de durată mai scurtă şi tonalitate mai înaltă. Pînă la 20-25 ani se percepe mai puternic în focarul pulmonarei, iar de la această vîrstă se va auzi mai bine în focarul aortei, aceasta datorită modificărilor de calibru ale vaselor şi a presiunii în circulaţia sistemică.

Z g o m o t u l III este un zgomot fiziologic care se percepe în 80 % din cazuri la copii între 7-13 ani, la 65 % dintre adulţii tineri pînă la vîrsta de 30 ani. Este situat în diastolă (protodiastolic) la 0,14-0,16 sec.după zgomotul II, este de tonalitate joasă, slab, inconstant. Se aude lîngă endoapex sau mezocardiac, mai bine în decubit lateral stîng şi după un efort, poate să dispară la ridicare, variază în intensitate cu respiraţia, este mai puternic în expir. La producerea lui iau parte vibraţiile pereţilor ventriculari, cordajelor şi valvulelor atrio-ventriculare în momentul distensiei bruşte a cavităţilor ventriculare.

Z g o m o t u l IV nu este perceput în mod obişnuit decît cu totul excepţional şi numai la tineri, după efort. Apare la sfîrşitul diastolei (perisistolă) la 0,06-0,13 sec. după începutul undei P a EKg. In mecanismul său de producere intervine contracţia şi ejecţia auriculară şi vibraţii ventriculare în perioada umplerii rapide active.

M o d i f i c ă r i l e z g o m o t e l o r i n i m i i survin atît în condiţii fiziologice cît şi în condiţii patologice. Ele constau în modificări ale intensităţii (accentuări, diminuări) şi modificări ale ritmului (ritmuri în 3 sau 4 timpi) ,

care pot fi determinate de apariţia de zgomote supraadăugate în sistolă sau diastolă.

I n t e n s i t a t e a. Intensitatea zgomotelor cardiace depinde de o serie de factori printre care: grosimea şi elasticitatea peretelui toracic, a plămînului, timpii respiratori, forţa de contracţie a musculaturii cordului, situaţia anatomică a aparatelor valvulare, viteza curentului sanguin etc.

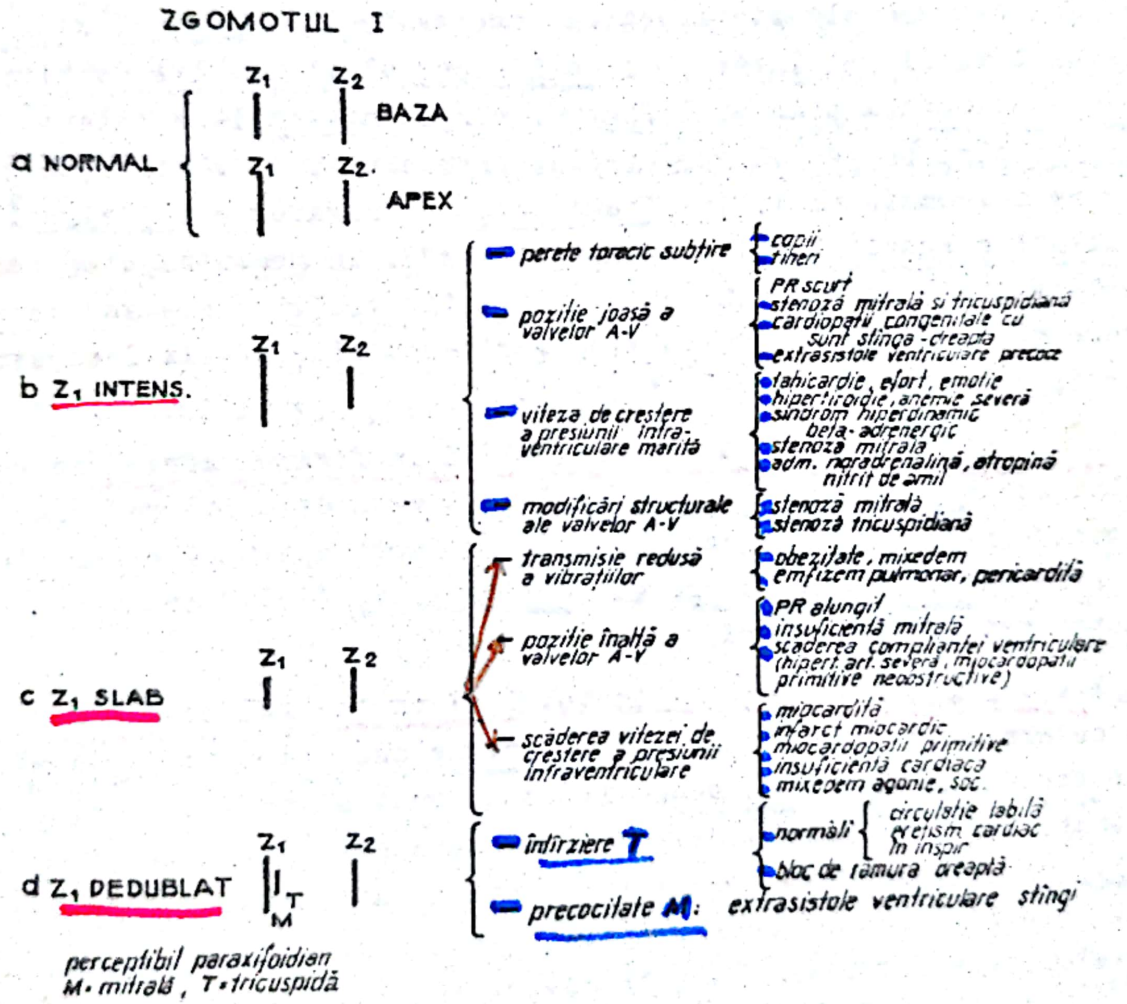

Fig.4 - Variaţiile intensităţii şi dedublarea zgomotului I (după J.J.Leonard, F.W.Kroetz, 1967; C.Negoiţă şi C.Marcu, 1973)

A c c e n t u a r e a ambelor zgomote ale inimii survine în următoarele împrejurări: la copii, adolescenţi, persoane tinere, la acei cu torace subţire, elastic sau plat, după eforturi, emoţii, stări febrile, eretism cardiac, descoperirea cordului printr-o sclerozã retractilă a plămînului, induraţia parenchimului pulmonar care permite o mai bună transmitere.

A c c e n t u a r e a zgomotului I se va întîlni în caz de îngroşare sau induraţie elastică a valvulelor atrio-ventriculare. Este unul din semnele stetacustice importante ale stenozei mitrale. Zgomotul I va fi mai întărit în bolile cordului însoţite de hipertensiune pulmonară prin amplificarea componentei tricuspidiene. In hipertiroidie, pe fondul tahicardiei permanente, se întîlneşte o întărire a zgomotului I. In blocul total se remarcă o întărire intermitentă a zgomotului I ("zgomot de tun"), în momentul cînd contracţia atrială precede cu puţin contracţia ventriculară sau se suprapune şi cînd poziţia valvulelor atrio-ventriculare la începutul sistolei ventriculare este mai joasă.

A c c e n t u a r e a zgomotului II în focarul aortei se va întîlni în: hipertensiunea arterială sistemică datorită refluxului puternic al sîngelui care închide cu forţă aparatul sigmoidian aortic; ateromatoza aortei şi aortita luetică cînd capătă un caracter metalic (clangor).

A c c e n t u a r e a zgomotului II în focarul pulmonarei este determinată în general de o hipertensiune pulmonară produsă de: stenoză mitrală, boli congenitale cu şunt stînga-dreapta, cord pulmonar. In lipsa hipertensiunii pulmonare este întîlnită în insuficienţa mitrală datorită atriului stîng mult dilatat care împinge artera pulmonară într-o poziţie mai anterioară şi în pectus excavatum, tot datorită poziţiei anterioare a arterei pulmonare.

D i m i n u a r e a ambelor zgomote se constată în caz de: emfizem pulmonar cu interpoziţia lamelor pulmonare înaintea cordului, adipozitate, pericardita lichidiană (diminuarea globală a

zgomotelor este un semn major), în miocardopatii, insuficienţă cardiacă, infarct miocardic unde scade forţa de contracţie a inimii.

D i m i n u a r e a zgomotului I apare la începutul leziunilor valvulei mitrale în cadrul carditei reumatismale datorită edemului endocardului valvular. In insuficienţa mitrală zgomotul I este acoperit de suflul holosistolic caracteristic. In sindromul Wolff-Parkinson-White, deşi intervalul P-R este scurtat, contracţia ventriculară întîrzie iar valvulele mitrale şi tricuspide îşi pierd din elan. In blocul atrio-ventricular de gradul I diminuarea zgomotului I se datoreşte prelungirii intervalului P-R.

D i m i n u a r e a zgomotului II se întîlneşte în stenoza aortică sau pulmonară, unde este abia perceptibil sau chiar dispare, datorită valvulelor sudate şi presiunii scăzute din vase. Dacă zgomotul II îşi păstrează intensitatea în prezenţa unei stenoze aortice, aceasta se datoreşte hipertensiunii pulmonare retrograde secundară stenozei. Scăderea intensităţii zgomotului II se mai constată în insuficienţa aortică reumatismală cînd volumul sîngelui regurgitat în ventricul este mare. In tetrada Fallot zgomotul II poate fi diminuat sau accentuat în funcţie de raporturile aortei cu peretele toracelui şi mărimea debitului prin aortă.

M o d i f i c ă r i l e r i t m u l u i zgomotelor cardiace realizează de obicei zgomote în 3 sau 4 timpi care pot fi fenomene fiziologice, dar mai ales patologice. Obişnuit se percepe ritmul în doi timpi determinat de ascultarea celor două zgomote pe toată suprafaţa precordială, mai bine la vîrful cordului şi baza apendicelui xifoid pentru zgomotul I şi la baza cordului (spaţiul II intercostal drept şi stîng) pentru zgomotul II. Perceperea zgomotului III la copii şi tineri realizează un ritm în trei timpi fiziologic, deci în afara oricărei manifestări de su-

ferinţă cardiacă. Zgomotul IV, în mod practic, trebuie exclus ca fenomen stetacustic normal (excepţional la tineri după efort).

(14) * D e d u b l a r e a z g o m o t u l u i I poate fi fiziologică (la tineri şi circa 37 % din adulţi) şi se datoreşte duratei diferite a contracţiei izometrice a celor doi ventriculi care vor determina uh asincronism de închidere perceptibil al celor două orificii atrio-ventriculare. Dedublarea este mai evidentă în expir (tricuspida întîrzie), alteori ininspir. Faţă de distanţa de 0,02-0,03 sec. cu care mitrala precede tricuspida (fenomen inaudibil) în condiţiile mai sus menţionate se va produce o detaşare mai mare a celor două componente.

Dedublarea patologică a zgomotului I survine în caz de bloc de ramură, explicîndu-se prin asincronismul în depolarizare şi evacuare a celor doi ventriculi. Fenomenul este mai frecvent pentru blocul de ramură dreaptă (întîrzie componenta tricuspidiană) şi mai rar pentru blocul de ramură stîngă (întîrziere marcată a componentei mitrale care survine după componenta tricuspidiană). Dedublarea este întîlnită şi în caz de extrasistole ventriculare, cordul hipertensiv şi cardiopatia ischemică, prin asincronismul închiderii valvulelor bicuspide şi tricuspide.

Dedublarea zgomotului I trebuie deosebită de zgomotul IV atrial care însă este de foarte slabă intensitate, tonalitate joasă, cu vibraţii înainte de începutul QRS şi de clacmentul protosistolic sau mezosistolic, primul ascultîndu-se în special la baza inimii, cu tonalitate mai înaltă, detaşat mai mult de componenta mitrală (0,08 sec), iar al doilea, cu un caracter metalic, perceptibil pe toată regiunea precordială, mai depărtat de componenta mitrală şi neinfluenţat de respiraţie.

C l a c m e n t u l (c l i c u l) p r o t o s i s t o l i c (fig.5) este un zgomot supraadăugat, determinat de pocnitura de deschidere a valvulelor sigmoide (clic de deschidere) sau de punerea în tensiune la începutul ejecţiei a porţiunii iniţiale a aortei sau pulmonarei (clic de distensie). Clacmentul

protosistolic pulmonar se ascultă în focarul pulmonarei, se înregistrează la 0,08 sec. după începutul componentei mitrale a

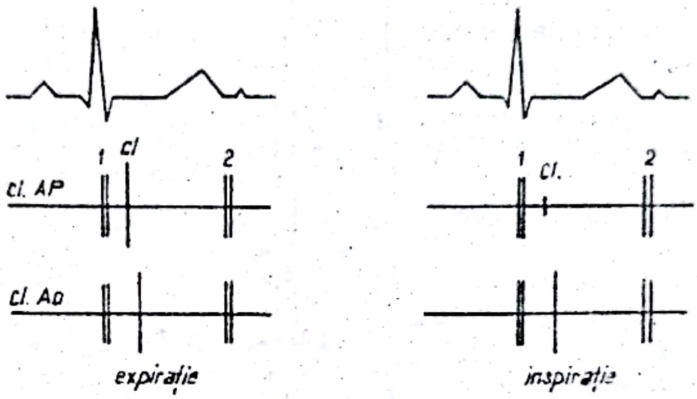

Fig.5 - Clacmentul protosistolic pulmonar şi aortic (după Hărăguş)

zgomotului I, se modifică cu respiraţia. Se percepe în caz de hipertensiune în mica circulaţie, ectazie pulmonară, stenoza medie şi mică a arterei pulmonare. Clacmentul protosistolic aortic care se ascultă la baza inimii şi la apex, nu se modifică cu respiraţia, se află la 0,10 sec. după începutul componentei mitrale. Se ascultă în hipertensiunea arterială sistemică, în stenoza aortică de grad mediu şi mic.

C l a c m e n t u l (c l i c u l) m e z o t e l e s i s t o l i c nu are valoare semeiologică decît în prezenţa unui suflu sistolic mitral determinat de disfuncţia muşchilor papilari sau cordajelor tendinoase.

D e d u b l a r e a z g o m o t u l u i I I (fig.6) apare cînd cele două componente ale segmentului principal se îndepăr-

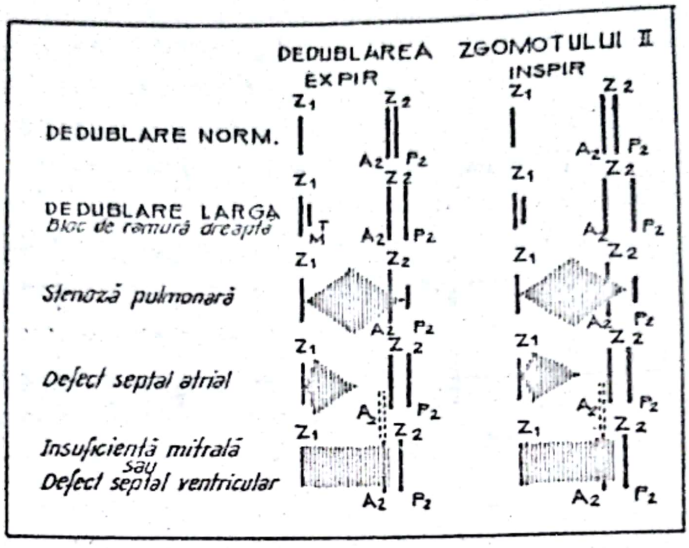

Fig.6 - Dedublarea normală şi largă a Zg.II (după Leonard,Kroetz,1967; C.Negoiţă şi C.Marcu, 1973)

tează unul de celălalt cu cel puţin 0,02 sec. Ea poate fi normală, în inspir, datorită creşterii debitului sistolic al ventriculului drept, timpului de ejecţie mai lung şi deci o întîrziere a închiderii sigmoidelor pulmonare. Cînd distanţa între cele două componente nu este prea evidentă, unii autori o denumesc dezdoire (despicare).

Dedublarea largă, cu întîrziere evidentă a componentei pulmonare se întîlneşte în afectarea cordului drept : bloc de ramură dreaptă, stenoza arterei pulmonare, defect septal atrial (dedublare fixă). Dedublarea largă poate fi întîlnită şi cînd se scurtează timpul de ejecţie a ventriculului stîng : insuficienţa mitrală, defectul septal ventricular.

Dedublarea paradoxală care constă în inversarea componentei aortice faţă de cea pulmonară realizează o apropiere a lor în inspir şi o distanţare în expir. Astfel de dedublare poate fi întîlnită în : blocul de ramură stîngă , stenoza aortică (strînsă), persistenţa canalului atrial şi mai rar în

hipertensiunea arterială sistemică, cardiopatii coronariene. In toate aceste situaţii timpul de ejecţie a ventriculului stîng întîrzie în aşa măsură încît se va produce o răsturnare a succesiunii celor două componente valvulare.

Z g o m o t e l e d e s c h i d e r i i v a l v u l e l o r a t r i o - v e n t r i c u l a r e reprezintă zgomote patologice întrucît în mod normal ele nu dau vibraţii audibile. Pentru aceasta este necesar ca aparatul valvular să prezinte o îngroşare a marginilor, alipirea lor, dar cu menţinerea unei oarecare mobilităţi.

a) C l a c m e n t u l (pocnitura) deschiderii mitrale (fig.7) se percepe ca un zgomot supraadăugat, protodiastolic la

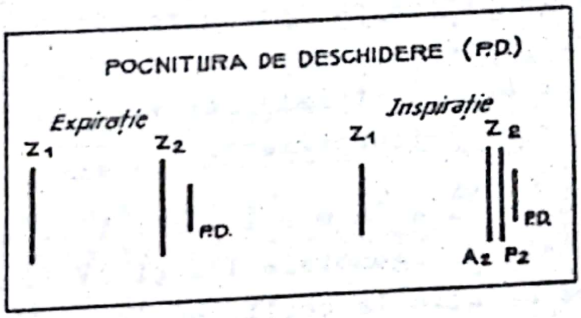

Fig.7 - Pocnitura de deschidere a mitralei şi dedublarea Zg.II

0,05-0,10 (0,14) sec. după începutul zgomotului II. Este de tonalitate înaltă, cu un timbru sec, uneori se palpează la jumătatea distanţei între vîrful cordului şi marginea sternului. Deşi sînt autori care îl consideră dedublare, nu trebuie confundat cu dedublarea zgomotului II la pulmonară întrucît această dedublare nu se percepe la apex şi variază cu respiraţia. Pocnitura de deschidere nu trebuie confundată cu perceperea zgomotului III care este mai distanţat de zgomotul II (0,11-0,18 sec.), este de tonalitate joasă şi nu se percepe decît pe o zonă foarte restrînsă,

lîngă apex. Asocierea cu insuficienţa mitrală, calcificări importante ale valvulei sau o stenoză foarte strînsă, fac să dispară această pocnitură. Pocnitura de deschidere a mitralei este un semn precoce şi important al stenozei mitrale, fără însă a fi patognomonic, putînd apare şi în alte împrejurări (defect septal interventricular, canal arterial deschis, insuficienţă mitrală cu debit de regurgitare mare, tumori ale atriului stîng).

b) C l a c m e n t u l (pocnitura) deschiderii tricuspidei este tot un zgomot protodiastolic, perceput la 0,04-0,09 sec. de zgomotul II, are în genere acelaşi mecanism de producere ca şi cel mitral, se ascultă în stenozele tricuspide organice şi organofuncţionale, pe linia sternală, la stînga apendicelui xifoid sau marginea dreaptă a sternului, în spaţiile IV-V. Are o intensitate mai mică şi o tonalitate mai joasă decît pocnitura de deschidere a mitralei, se modifică cu fazele respiratorii (se intensifică în inspir). Fiind perceput uneori şi în absenţa unor leziuni tricuspidiene (defect septal atrial), se vor lua în considerare şi alte semne ale stenozei tricuspidiene.

Z g o m o t e l e u m p l e r i i v e n t r i c u l a r e sînt reprezentate de zgomotele III şi IV fiziologice, considerate astfel dacă se ascultă la copii, adolescenţi şi adulţi sub 40 ani, fără semne de suferinţă cardiacă, şi cu semnificaţie patologică dacă se percep peste 40 ani, asociate cu alte semne de suferinţă cardiacă. Astfel zgomotul III are semnificaţie patologică în prezenţa unei insuficienţe mitrale, insuficienţe aortice, în hipertiroidism, la bolnavi cu defect septal ventricular, persistenţa canalului arterial, defect septal atrial, insuficienţă pulmonară, insuficienţă tricuspidiană, boala Ebstein, explicîndu-se prin umplerea protodiastolică masivă. Zgomotul IV patologic se ascultă la bolnavii cu prelungirea intervalului P-R , în flutter-ul atrial cu alură lentă şi supraîncărcarea ventriculară de tip sistolic, mixom atrial.

Scanned with OKEN Scanner

Ritmul de galop este un ritm în trei timpi determinat de supraadăugarea unui al treilea zgomot patologic în diastolă a căror succesiune imită galopul calului. După poziţia zgomotului suplimentar întîlnim următoarele varietăţi de galop: galop protodiastolic (la începutul diastolei), galopul presistolic (la sfîrşitul diastolei) şi galopul de sumaţie (mezodiastolic) care rezultă din suprapunerea primelor două. Ascultaţia zgomotului de galop este bine să se facă cu pîlnia, în regiunea vîrfului cordului sau la baza apendicelui xifoid, în decubit lateral stîng şi după un mic efort fizic. Se consideră că tahicardia este obligatorie pentru galopul protodiastolic, dar nu este obligatorie pentru galopul presistolic.

Galopul ventricular sau protodiastolic, numit şi galopul de umplere rapidă ventriculară, este produs de apariţia unui zgomot III patologic, determinat de întinderea bruscă a musculaturii ventriculare lezate, flasce, prin lovirea sîngelui în timpul golirii atriului la începutul diastolei. Există un galop stîng şi unul drept. Se percepe în condiţiile unei tahicardii (90-130/minut), are o tonalitate joasă, cel stîng se aude mai bine la vîrf, în decubit lateral stîng, fără a se modifica cu respiraţia, cel drept se aude mai bine pe marginea stîngă a sternului, la baza apendicelui xifoid şi este mai intens în inspir. Pe fonocardiogramă apare sub forma cîtorva vibraţii de amplitudine mică şi frecvenţă joasă, la 0,08-0,16 sec. de sfîrşitul zgomotului II, cu o durată de 0,04-0,10 sec. Semnificaţia galopului ventricular este aceea a unei insuficienţe a miocardului ventricular în caz de : miocardită acută, cardiopatie ischemică, cord hipertensiv, insuficienţă aortică, cord pulmonar acut şi cronic.

Galopul atrial sau presistolic este un ritm în trei timpi determinat de ascultaţia unui zgomot IV patologic. Se percepe în spaţiile III-IV intercostale, pe linia sternală şi la vîrf, fiind un zgomot moale, putînd diminua în apneea postexpiratorie sau în poziţie şezîndă. Pe fonocardiogramă apare sub forma

cîtorva vibraţii de mică amplitudine şi frecvenţă joasă, la 0,08-0,12 sec. înainte de zgomotul I şi după începutul undei P. Galopul atrial rezultă din sistola atrială, distensia musculaturii ventriculare care şi-a pierdut elasticitatea şi din vibrarea valvulelor atrio-ventriculare la sfîrşitul diastolei. Originea sa atrială este dovedită de absenţa lui în fibrilaţia atrială. Galopul atrial poate de asemenea fi stîng sau drept şi se percepe în caz de: cord hipertensiv, stenoză aortică, cardiopatie ischemică, în anemii severe, hipertiroidism, insuficienţa renală acută cu determinare cardiacă, mixom atrial, insuficienţa mitrală cu debit de regurgitare mare, bloc a-v (gradul I, II sau III datorită îndepărtării sau separării zgomotului IV de zgomotul I). Spre deosebire de galopul ventricular, galopul atrial nu denotă totdeauna o insuficienţă cardiacă congestivă, ci mai mult o încărcare ventriculară de tip sistolic. Diferenţierea de dedublarea zgomotului I, cu care se poate confunda, se face prin egalitatea celor două componente în caz de dedublare şi situarea galopului atrial pe fonocardiogramă înainte de începutul complexului QRS.

G a l o p u l d e s u m a ţ i e sau mezodiastolic rezultă din suprapunerea galopului atrial (umplere ventriculară rapidă activă) cu galopul ventricular (umplere ventriculară rapidă pasivă). Are acelaşi aspect ascultatoriu ca şi galopul ventricular, iar pe fonocardiogramă apare sub forma unor vibraţii de mică amplitudine şi joasă frecvenţă, la 0,11-0,18 sec. de începutul zgomotului II, cu o durată de 0,04-0,06 sec. Compresiunea sinusului carotidian disociază tranzitoriu cele două componente. Ca semnificaţie, galopul de sumaţie indică o cardiopatie în faza de insuficienţă cardiacă avansată şi coincide cu prezenţa pulsului alternant.

Z g o m o t e l e e x t r a c a r d i a c e sînt zgomote care se produc în afara miocardului, la care aparatele valvulare, endocardul, miocardul, intervin foarte puţin sau deloc.

Dintre cele mai importante menţionăm clacmentul mezo- şi telesistolic, clacmentul protodiastolic pericardic, frecăturile pericardice ş.a.

C l a c m e n t u l m e z o - şi t e l e s i s t o l i c p e r i c a r d i c (sau pleuro-pericardic), perceptibil la unele persoane fără suferinţă manifestă cardiacă, este atribuit bridelor pleuro-pericardice, putînd îmbrăca aspectul de zgomot foarte scurt, sec, în mijlocul sistolei sau la sfîrşitul ei, aspectul denumit impropriu "galop sistolic" sau "galop mezosistolic", sau asociat unui suflu scurt telesistolic. Importanţă clinică prezintă ultima variantă, dacă există concomitent modificări ale intervalului S-T şi a undei T pe EKg (o formă particulară de insuficienţă mitrală).

C l a c m e n t u l p r o t o d i a s t o l i c p e r i c a r d i c (denumit şi clic protodiastolic pericardic sau pocnitură pericardică sau zgomot III precoce) survine la 0,07-0,12 sec. după începutul zgomotului II şi este determinat de întînderea bruscă a pericardului care este îngroşat şi impregnat calcar, în perioada de umplere ventriculară. Unii îl explică prin redresarea plăcilor calcare, după deformarea lor în sistolă. Se poate confunda cu pocnitura de deschidere a mitralei, prin faptul că are aceeaşi arie de ascultaţie, dar nu are un caracter muzical, este mai izolat, lipsind alte semne ale stenozei mitrale (uruitura diastolică şi suflu presistolic). Este un semn caracteristic al pericarditei constrictive, dar poate fi întîlnit în caz de endo-miocardo-fibroze, prin oprirea relaxării endocardului îngroşat.

F r e c ă t u r a p e r i c a r d i c ă rezultă din frecarea foiţelor pericardului care îşi pierd luciul prin acoperirea cu depozite de fibrină, devenind rugoase. Apar în momentul cînd modificările de volum ale cordului sînt mai accentuate şi mai bruşte: la sfîrşitul diastolei (sistola atrială), în timpul ejecţiei sistolice ventriculare rapide şi faza de umplere ventricu-

lară rapidă. Se percepe pe toată regiunea precordială, mai bine în zona de matitate absolută a cordului, pe marginea stîngă a sternului mai ales spre baza cordului. Sînt zgomote instabile (îşi schimbă sediul, pot apare şi dispare de la o oră la alta sau de la o zi la alta) fapt pentru care se recomandă ascultaţii repetate. Intensitatea lor se modifică de asemenea de la o zi la alta, se percep mai bine la apăsarea cu stetoscopul sau făcînd manevra Valsalva. Dau senzaţia auditivă de zgomote superficiale şi dure, cu un ritm de "du-te vino" (frecătură presistolică şi mezosistolică) sau de "zgomot de locomotivă" (frecătură protodiastolică, presistolică şi sistolică). In afara leziunilor inflamatorii ale pericardului, frecătura se mai întîlneşte în marile deshidratări ale organismului, în infarctul miocardic anterior, în uremie (indică un prognostic grav).

Frecăturile pericardice vor trebui diferenţiate de sufluri şi zgomotul de galop. Suflurile ţin obişnuit de o singură fază a revoluţiei cardiace, se propagă, intensitatea lor scade la manevra Valsalva. Zgomotul de galop se asociază cu semne de insuficienţă cardiacă.

S u f l u r i l e

In afara zgomotelor cardiace amintite, cu modificările lor fiziologice şi patologice, pe suprafaţa precordială pot fi ascultate atît în condiţii normale, dar mai ales patologice, zgomote produse de vibraţii cu frecvenţă diferită, cu caracter suflant, care poartă denumirea de sufluri.

Mecanismele care determină producerea lor reproduc fenomene fizice acustice cunoscute în cazul circulaţiei lichidelor de-a lungul unor conducte (fig.8).

Formarea suflurilor recunoaşte ca mecanisme următoarele eventualităţi:

1) - creşterea vitezei de scurgere a sîngelui prin vase de calibre uniforme;

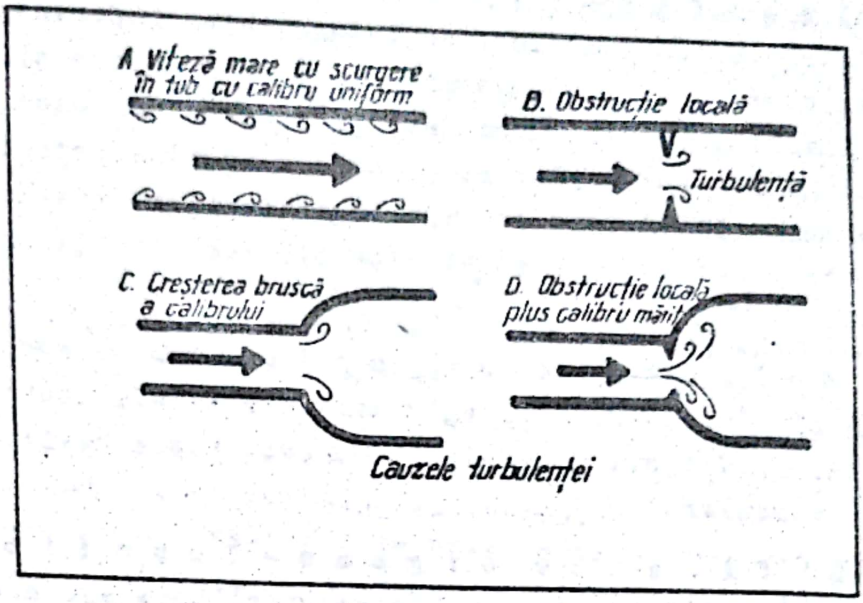

Fig.8 - Explicaţia fizică a apariţiei suflurilor cardiace (după R.Rushmer)

2)- strîmtarea sau dilatarea organică sau funcţională pe traiectul conductului;

3)- întîlnirea a doi curenţi de sensuri diferite.

Cordul, împreună cu marile vase, pot fi considerate ca un conduct închis de-a lungul căruia circulă un fluid. In mod normal nu se ascultă sufluri, deşi există cavităţi, orificii, deci modificări de calibru, întrucît respectarea unei anumite proporţionalităţi între acestea şi neatingerea unei viteze critice a curentului sanguin, fac ca eventualele sufluri să nu fie percepute. Imediat însă ce creşte viteza de circulaţie iar modificările de calibru creează diferenţe mari de presiune în sensul creşterii presiunii în faţa obstacolului şi scăderii după obstacol, lichidul nu mai circulă în sens liniar (laminar) ci formează vîrtejuri (turbulenţă) a căror vibraţii devin perceptibile. La aceste condiţii se mai adaugă turbulenţe provocate prin lovirea coloanei de sînge de valvule sau cordaje sclerozate, valvule răsturnate, rupte şi flotante, care de asemenea pot provoca apariţia de sufluri cu caractere speciale.

C l a s i f i c a r e a s u f l u r i l o r se poate face ţinînd seama de cauzele lor, de intensitate, raportul cu fazele ciclului cardiac, durata, caracterele stetacustice şi mecanismul lor de formare. Clasificarea care ţine seama mai ales de semnificaţia clinică a suflurilor şi pe care o adoptăm este cea a lui R.Zuckermann (1963) care le împarte în: sufluri patologice (organice şi organo-funcţionale) şi nepatologice (funcţionale şi accidentale).

1. S u f l u r i l e o r g a n i c e au ca substrat o leziune la nivelul aparatelor valvulare ale inimii (dobîndite sau congenitale), defecte congenitale cu şunt între cavităţile inimii sau şunt vascular.

2. S u f l u r i l e o r g a n o - f u n c ţ i o n a l e sînt determinate de o cardiopatie organică care are drept consecinţă:

a) creşterea fluxului sanguin prin orificii normale;
b) dilatarea cavităţilor inimii sau/şi a vaselor mari supra- şi infravalvular;
c) dilatarea unei cavităţi cu antrenarea lărgirii consecutive a inelului valvular, determinînd o insuficienţă orificială.

In practică, delimitarea suflurilor organice de cele organo-funcţionale este de multe ori greu de făcut, aceasta în special pentru suflurile sistolice, cele diastolice avînd cel mai frecvent o semnificaţie patologică. Vor trebui reliefate însă unele caractere care pledează pentru organicitatea lor: astfel, un suflu sistolic organic este holosistolic, intens, gradul III-VI, aspru, se propagă şi are de obicei corespondent tactil (freamăt); aceste caractere însă nu sînt respectate în toate cazurile, mai ales în fazele de început şi în stadiile avansate ale bolii. Suflurile organo-funcţionale în general sînt mai puţin intense, gradul III-VI, nu ocupă toată sistola, se propagă mai puţin şi

nu sînt însoţite de freamăt. Aceste deosebiri nu sînt nete în multe cazuri, ceea ce reclamă o examinare atentă clinică şi paraclinică. Dacă s-a produs insuficienţă cardiacă, suflurile organice diminuă, cele funcţionale sînt mai evidente, iar tratamentul cu tonice cardiace produce intensificarea celor organice şi diminuarea celor organo-funcţionale.

3. S u f l u r i l e n e p a t o l o g i c e sînt de obicei sistolice, nu au substrat de cardiopatie organică, ocupă o parte din sistolă, au o intensitate slabă (gradul I-III), nu sînt însoţite de freamăt, nu se propagă la distanţă, se modifică cu poziţia, cu respiraţia, au un timbru dulce, muzical. Pentru această categorie de sufluri se folosesc ca termeni:

- sufluri funcţionale determinate de creşterea vitezei sîngelui datorită contracţiei puternice ale inimii (efort), scăderea vîscozităţii sîngelui (anemii), creşterea debitului (hipertiroidism);

- sufluri accidentale, fără nici o consecinţă hemodinamică, determinate de activitatea cordului, dar produse în afara aparatului cardio-vascular: sufluri cardio-pulmonare (iau naştere în căile respiratorii) şi sufluri cardioseroase generate de frecarea foiţelor pericardice de pleura normală.

Unii autori mai folosesc termeni ca: suflu i n o c e n t (Friedberg), suflu i z o l a t (Turner), deci fără vreun semn de suferinţă cardiacă, sau suflu i d i o p a t i c , cînd nu se poate identifica vreo cauză.

După mecanismul lor de producere, A.Leatham (1958) împarte suflurile în: sufluri de regurgitare, de ejecţie şi de umplere.

După fazele revoluţiei cardiace, suflurile sînt sistolice, diastolice şi continui.

S u f l u r i l e s i s t o l i c e

Suflurile sistolice sînt situate între zgomotul I şi zgomotul II. Pot fi legate de zgomotul I sau pot începe la distanţă,

se termină înainte de zgomotul II, dar uneori depăşeşte componenta aortică a acestuia. In funcţie de mecanismul de formare se împart în sufluri de regurgitare şi sufluri de ejecţie.

1. S u f l u r i l e d e r e g u r g i t a r e (fig.9)

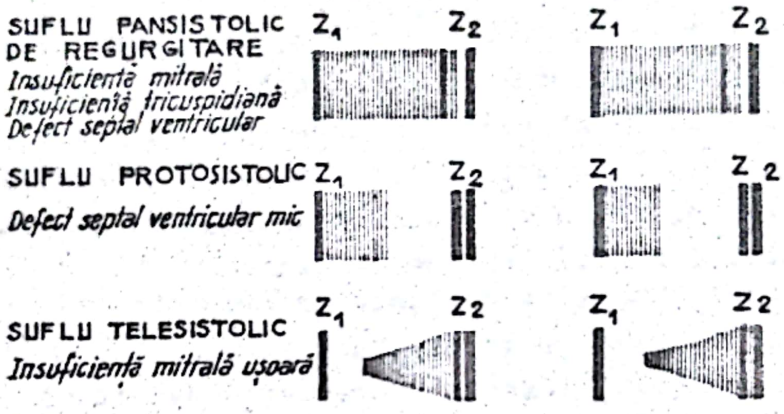

Fig.9 - Variante ale suflului sistolic de regurgitare (după J.J.Leonard, şi P.W.Kroetz)

presupun existenţa unei comunicări între două cavităţi, cu diferenţe mari de presiune între ele(ventricul-auricul, ventricul stîng-ventricul drept). Obişnuit sînt holosistolice (ocupă întreaga sistolă). Sînt produse de regurgitarea sîngelui din ventriculi în atrii (insuficienţă mitrală, insuficienţă tricuspidiană) sau datorită unui defect septal ventricular. Incep odată cu primul zgomot (punerea în tensiune a musculaturii ventriculare) şi sfîrşesc după începutul zgomotului II. Intensitatea lor poate fi aceeaşi pe toată durata (sufluri în bandă), descrescendo (defect septal ventricular minor) şi foarte rar crescendo (insuficienţă mitrală moderată prin disfuncţie de muşchi papilari).

Suflul holosistolic determinat de regurgitarea sîngelui din ventricule în atrii reprezintă semnul major al insuficienţei mitrale şi al insuficienţei tricuspidiene organo-funcţionale (rar

organice). Această refluare a sîngelui în atrii este cauzată de neînchiderea aparatelor valvulare atrio-ventriculare, fie datorită unei leziuni organice care a determinat scurtarea lor, fie prin lărgirea inelului pe care se inseră valvulele şi alterarea elasticităţii aparatului subvalvular.

Defectul septal ventricular este o malformaţie congenitală care constă în existenţa unui orificiu anormal la nivelul segmentului muscular al septului interventricular care realizează o diferenţă importantă de presiune sistolică între cei doi ventriculi, în favoarea celui stîng (de patru ori mai mare) şi care va produce apariţia unui suflu cu caracter de regurgitare.

2. S u f l u r i l e d e e j e c ţ i e (fig.1c) sînt sufluri care se percep cu maximum de intensitate la baza inimii, în regiunea mezocardiacă şi la vîrful inimii, cu semnificaţie diferită pentru fiecare localizare, putînd fi proto- , mezo- şi te-

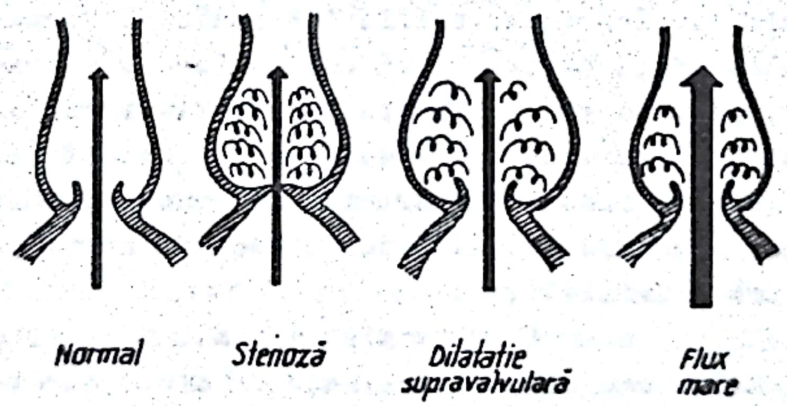

Fig.10 - Modul de producere al suflului de ejecţie (după D.Judge)

lesistolice, uneori holosistolice. Fonocardiograma are un aspect romboidal, fusiform sau "în diamant". Mecanismul de formare recu-

noaşte trei circumstanţe:

1) - strîmtorarea orificiului aortic sau pulmonar, cu realizarea unor diferenţe mari de presiune sistolică ale ventriculilor, aortei şi pulmonarei, cu creşterea consecutivă a vitezei sîngelui prin orificiile stenozate;

2) - trecerea curentului sanguin printr-un orificiu normal, dar într-un vas dilatat (ex.aortă ascendentă ectaziată);

3) - creşterea vitezei curentului sanguin printr-un orificiu valvular normal.

Suflurile sistolice de ejecţie cele mai importante, cu semnificaţie clinică, sînt cele cu focar maxim de ascultaţie la baza inimii determinate de stenoza organică aortică sau pulmonară (spaţiul II intercostal drept - respectiv stîng). Ele prezintă în general o creştere şi descreştere simetrice (suflu romboidal); în cazul unei obstrucţii severe creşterea este lentă şi descreşterea mai rapidă.

Stenozele organo-funcţionale relative ale orificiilor aortei şi pulmonarei se realizează în cazul dilatării porţiunii iniţiale ale marilor vase, orificiile rămînînd normale, dar disproporţionate faţă de cele două compartimente supra- şi infravalvulare, fapt ce va da naştere unor sufluri sistolice de ejecţie. Aceste sufluri vor apare deci în caz de dilataţie sau anevrism de aortă, dilataţie a arterei pulmonare primitivă sau secundară (cardiopatie mitrală, defect septal atrial, hipertensiune pulmonară primitivă).

In condiţiile unui volum sistolic mai mare şi a unei creşteri a fluxului sanguin, determinate de cauze cardiace sau extracardiace, se va produce un suflu ejecţional sistolic mai ales în focarul pulmonarei. El va fi întîlnit la tineri, după efort, emoţii, în anemii, hipertiroidie, cardiopatii cu şunt stînga-dreapta, sindrom hiperdinamic beta-adrenergic.

Sînt considerate sufluri sistolice de ejecţie şi cele produse în cursul cardiomiopatiei obstructive şi tetradei Fallot. Aceste sufluri se ascultă mai bine în spaţiile IV-V paraster-

nale stîngi, semnificînd stenoze suborificiale musculare ventriculare stîngi, sau stenoze infundibulare drepte, sînt de gradul 3-4, situate mezosistolic; dacă suflurile apar de la naştere şi sînt însoţite de cianoză pledează pentru tetrada Fallot.

In unele forme particulare de insuficienţă mitrală (prin atonia pilierilor, insuficienţă de grad mic) se percepe un suflu sistolic de mică intensitate (grad 2-3), cu propagare numai la 1-2 spaţii intercostale, cu caracter de ejecţie sau regurgitare tardivă (telesistolic), fără alte semne ale insuficienţei mitrale comune.

Suflurile sistolice care se ascultă în stenozele istmului aortei (coarctaţie aortă) şi în coarctaţiile pulmonare sînt considerate sufluri sistolice extracardiace. Se percep cu maximum de intensitate în spaţiile 4-5 intercostale, parasternal, la dreapta sau la stînga şi interscapulovertebral, au caracter de ejecţie, sînt mezo- sau telesistolice, au intensitate pînă la gradul III. Datorită existenţei unei circulaţii colaterale, suflul sistolic al coarctaţiei de aortă are asociată prezenţa de sufluri sistolo-diastolice lateral, pe peretele toracelui.

S u f l u r i l e d i a s t o l i c e

Suflurile diastolice au aproape totdeauna semnificaţia unor leziuni organice: insuficienţa orificiilor vaselor mari sau stenoza orificiilor atrio-ventriculare. Ele se pot percepe în mod normal la noul născut în perioada de acomodare a circulaţiei sistemice la scăderile de presiune din circulaţia pulmonară.

In funcţie de momentul lor de apariţie pot fi protodiastolice, mezodiastolice şi telediastolice.

In funcţie de mecanismul lor de producere se clasifică în sufluri de umplere, de regurgitare şi sufluri de ejecţie atrială.

S u f l u r i l e d e u m p l e r e (rulmente sau uruituri diastolice) apar la o distanţă scurtă de zgomotul II, în prima parte a perioadei de umplere ventriculară, datorită dis-

proporţiei între presiunea din atrii şi ventriculi şi a suprafeţei reduse a orificiilor atrio-ventriculare. Modificarea gradientului de presiune diastolică între atriu şi ventricul precum şi trecerea sîngelui cu viteză prin orificiul atrio-ventricular strîmtorat, explică apariţia unui suflu de tonalitate joasă, perceptibil mai bine numai cu capsula stetoscopului, fără diafragm.

Obişnuit, aceste sufluri sînt caracteristice stenozei mitrale organice (fig.11) şi stenozei tricuspidiene organo-funcţionale,

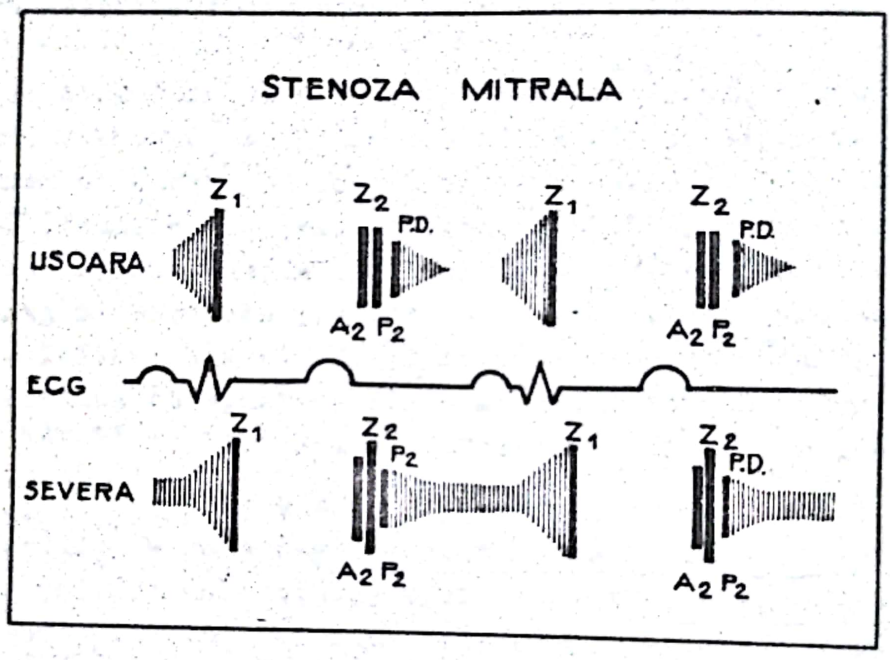

Fig.11 - Suflu diastolic de umplere ventriculară (stenoză mitrală) - după J.J.Leonard şi F.W.Kroetz -

dar mai pot fi produse în caz de persistenţă a canalului arterial, datorită unei stenoze mitrale relative, sau în cazul unui defect septal atrial, datorită unei stenoze tricuspidiene relative, deci prin flux crescut cu valve atrio-ventriculare normale. In insuficienţa aortică, dilatarea ventriculului stîng creează condiţii de producere a unui suflu de umplere la nivelul mitra-

lei, cu flux atrio-ventricular normal (rulmentul lui Austin Flint).

S u f l u r i l e d e r e g u r g i t a r e (fig.12) se ascultă în insuficienţa orificiilor arterelor aortă şi pulmonară (sufluri de incompetenţă a valvelor semilunare). Ele încep imediat după zgomotul II, fără interval liber, în momentul cînd presiunea din ventriculi scade sub cea din marile vase. Sînt protodiastolice, cu caracter descrescendo, se ascultă la baza cordului,

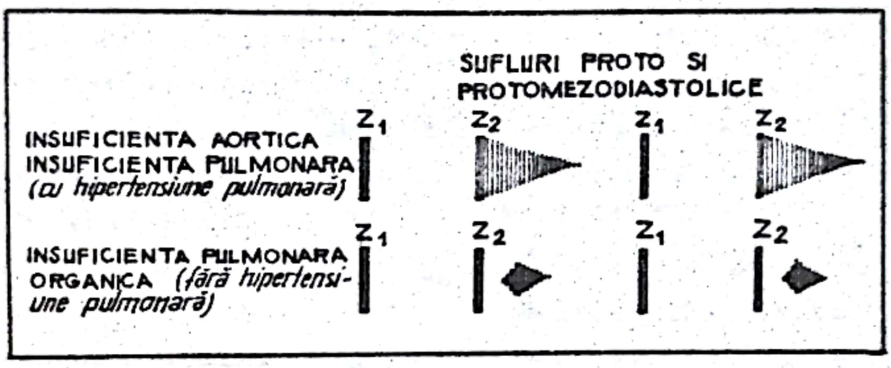

Fig.12 - Sufluri diastolice de regurgitare (după J.J.Leonard şi F.W.Kroetz)

în focarul aortei sau pulmonarei şi se propagă pe marginile sternului. De obicei suflurile de regurgitare sînt determinate de leziuni reumatismale, şifilitice, degenerative sau traumatice ale sigmoidelor aortice, mai rar organo-funcţionale, pe cînd cele de la pulmonară sînt de regulă organo-funcţionale (suflul lui Graham Steel). Foarte rar sînt expresia unor anomalii congenitale.

S u f l u r i l e d e e j e c ţ i e a t r i a l ă (atrio sistolice sau presistolice) sînt sufluri localizate la sfîrşitul diastolei, în stenozele orificiilor atrio-ventriculare şi sînt determinate de accelerarea fluxului sanguin în momentul contracţiei atriale. Au un aspect crescendo, iar forma romboidală

din stenoza mitrală este amputată datorită faptului că se confundă cu zgomotul I. Aspectul romboidal este evident în stenoza tricuspidiană (este separat de zgomotul I) şi cînd intervalul P-R este alungit.

S u f l u r i l e c o n t i n u e

Suflurile continue (sufluri de locomotivă)se percep în ambele faze ale revoluţiei cardiace (sistolico-diastolice), fără pauză între ele, acoperind zgomotul II. (fig.13). Ele semnifică

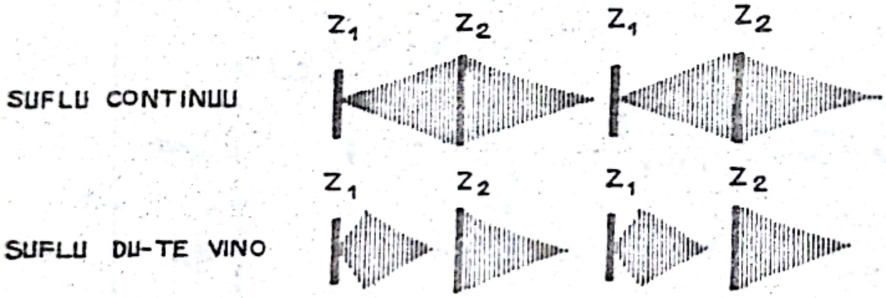

Fig.13 - Suflu continuu (persistenţa canalului arterial) comparativ cu suflul sistolic de însoţire (după J.J.Leonard şi F.W.Kroetz)

prezenţa unei comunicări anormale între două sisteme vasculare, arterial şi venos, între care există un gradient de presiune pe tot ciclul cardiac. Trebuie deosebite de leziunile duble orificiale cînd suflurile sistolice şi diastolice sînt separate între ele (ex.stenoza aortică cu insuficienţă aortică; stenoza mitrală cu insuficienţă mitrală etc.). Exemplul cel mai concludent îl oferă persistenţa canalului arterial (comunicare între aorta toracică, înaintea istmului şi ramura stîngă a arterei pulmonare). In această malformaţie suflul continuu se ascultă în spaţiul III-IV intercostal stîng, pe linia medio-claviculară, începe la mijlocul sistolei, prima parte este crescendo, acoperă zgomotul II, devine apoi descrescendo şi se sfîrşeşte la mijlocul diastolei. Perceperea unor astfel de sufluri mezocardiac poate fi întîlnită în caz de fenestraţie aorto-pulmonară sau fistule coronaro-venoa-

se. Un suflu sistolico-diastolic apărut la un bolnav care a prezentat un infarct miocardic ascultat în zona ventriculului stîng, este determinat de un anevrism al acestei activităţi.

CLASIFICAREA SUFLURILOR CARDIACE IN FUNCTIE DE MECANISMUL DE PRODUCERE

(după A.Leatham,1958;R.Zuckermann,1963;C.Negoiţă şi C.Marcu, 1973)

A. Sufluri sistolice

1. S u f l u r i d e e j e c ţ i e

a) strîmtarea orificiului valvular aortic sau pulmonar, a căii de ejecţie ventriculară sau a marilor vase în segmentele iniţiale
- -stenoză de aortă
- -stenoză de arteră pulmonară
- -trilogie sau tetralogie Fallot
- -cardiomiopatie hipertrofică obstructivă
- -coarctaţie de aortă
- -dilataţie sau anevrism de aortă

b) trecerea fluxului sanguin într-un vas dilatat printr-un orificiu valvular normal
- -dilataţie a arterei pulmonare (primitivă sau secundară:cardiopatii mitrale,congenitale cu şunt stînga-dreapta,hipertensiune pulmonară primitivă)

c) creşterea fluxului sanguin printr-un orificiu valvular normal(apar predominant în focarul pulmonarei)
- -tineri,emoţii,efort
- -anemie
- -hipertiroidie
- -sindrom hiperdinamic beta-adrenergic
- -cardiopatii congenitale cu şunt stînga-dreapta

2. S u f l u r i d e r e g u r g i t a r e

a) ventriculo-atrială(incompetenţa valvelor a-v prin leziuni valvulare,dilataţia inelului valvular, disfuncţia muşchilor papilari)
- -insuficienţă mitrală
- -insuficienţă tricuspidă

b) interventriculară - defect septal ventricular

B. Sufluri diastolice

1. S u f l u r i d e u m p l e r e v e n t r i c u l a r ă

a)	flux sanguin prin valve a-v stenotice	-stenoză mitrală organică -stenoză tricuspidiană organică
b)	flux crescut prin valve a-v normale	-stenoză mitrală relativă (persistenţa canalului arterial, defect septal ventricular, hipertiroidie, anemii grave) -stenoză tricuspidiană relativă (defect septal atrial)
c)	flux a-v normal în ventricul stîng dilatat	-suflu Austin Flint (insuficienţă aortică)

2. S u f l u r i d e r e g u r g i t a r e (prin incompetenţa valvelor sigmoide)

a)	prin leziuni ale sigmoidelor	-insuficienţă aortică organică -insuficienţă pulmonară organică
b)	prin dilataţia inelului valvular sigmoidian	-insuficienţă aortică organo-funcţională (dilataţie sau anevrism de aortă, hipertensiune arterială) -insuficienţă pulmonară organo-funcţională (suflu Graham Steel: hipertensiune pulmonară primitivă sau secundară)

3. S u f l u r i d e e j e c ţ i e a t r i a l ă (atriosistolice sau presistolice)

-stenoză mitrală
-stenoză tricuspidiană

C. Sufluri continue

1. C a r d i a c e

- persistenţa canalului arterial
- defect septal aorto-pulmonar
- fistule arterio-venoase coronariene
- arteră coronară cu originea în artera pulmonară
- ruptura unui anevrism aortic în artera pulmonară sau vena cavă
- ruptura unui anevrism al sinusului Valsalva în auriculul sau ventriculul drept

2. E x t r a c a r d i a c e

- fistule arterio-venoase pulmonare
- stenoza unui ram al arterei pulmonare şi coarctaţia de aortă (prin dezvoltarea circulaţiei colaterale)
- freamăt venos cervical

C a r a c t e r e l e s u f l u r i l o r

In interpretarea suflurilor va trebui să ţinem seama de următoarele elemente: intensitate, tonalitate, timbru, focarele de ascultaţie, aria de propagare, cronologia lor, modificările produse prin diferite manevre sau droguri.

I n t e n s i t a t e a unui suflu este determinată de amploarea vibraţiilor care îl produc. In general suflurile de ejecţie sînt mai puternice; condiţiile de transmitere influenţează de asemenea tăria suflului (emfizemul, obezitatea, scad intensitatea); să nu uităm felul stetoscopului şi experienţa celui care ascultă. Levine, Zuckermann ş.a. propun gradarea suflurilor în 6 grade de intensitate după modul de transmisie al suflului prin mînă de-a lungul radiusului, punînd podul palmei pe punctul maxim al suflului:

- gradul 1/6 caracterizează suflurile foarte slabe, care se percep auditiv după o perioadă de adaptare;

Scanned with OKEN Scanner

- gradul 2/6 caracterizează suflurile slabe care nu străbat grosimea palmei dar se percep prin capsula stetoscopului;
- gradul 3/6 caracterizează suflurile care se transmit prin mînă, fiind percepute în centrul podului palmei;
- gradul 4/6 caracterizează suflurile care se simt pînă deasupra articulaţiei pumnului;
- gradul 5/6 caracterizează suflurile perceptibile pînă în 1/3 superioară a radiusului;
- gradul 6/6 caracterizează suflurile care se percep "la distanţă" (ridicarea la cîţiva mm sau cm a capsulei stetoscopului).

T o n a l i t a t e a suflurilor este în funcţie de frecvenţa vibraţiilor. Suflurile cu tonalitate joasă (suflurile de stenoză) au frecvenţe mici şi mijlocii iar cele cu tonalitate înaltă au frecvenţe mari (ex.insuficienţa aortică).

T i m b r u l suflurilor poate fi apreciat ca dulce (oscilaţii de frecvenţă înaltă şi amplitudine mică) sau aspru (oscilaţii de frecvenţă joasă şi amplitudine mare).

F o c a r u l d e a s c u l t a ţ i e (fig.14) este punctul unde suflul este perceput cu maximum de intensitate. In marea lor majoritate suflurile sînt unifocale (un singur punct maxim) şi corespund focarului de ascultaţie al fiecărui orificiu: mitrala la vîrful cordului, tricuspida la baza apendicelui xifoid, aorta în spaţiul II intercostal drept şi pulmonara în spaţiul II intercostal stîng, lîngă stern. Cele bifocale în general exprimă prezenţa a două sufluri de origine diferită. Sînt însă şi sufluri cu două focare de ascultaţie, cu o zonă mută între ele (stenoza aortică se poate asculta în focarul aortei şi la vîrful cordului).

Scanned with OKEN Scanner

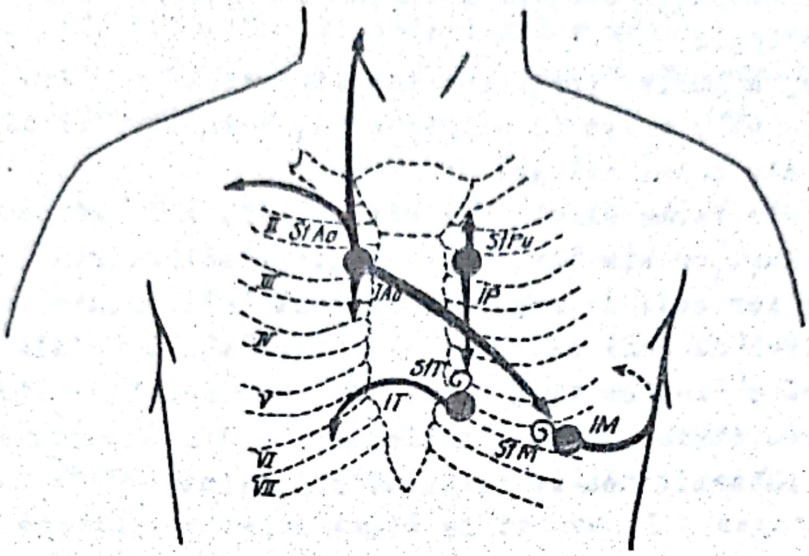

Fig.14 - Focarul de ascultaţie şi iradierea suflurilor cardiace (după R.Zuckermann)

P r o p a g a r e a suflurilor este în funcţie mai ales de intensitatea lor, avînd tendinţa de a se transmite pe direcţia curentului sanguin. Redăm în fig.14 focarele de ascultaţie ale suflurilor precum şi aria lor de transmisie.

C r o n o l o g i a suflurilor ţine de fazele revoluţiei cardiace în care suflul se ascultă. S-au menţionat anterior: sufluri sistolice, diastolice şi sufluri continue. Pentru localizarea lor precisă, pe lîngă ascultaţie, ne vom folosi de fonocardiogramă şi alte trasee mecanice.

M o d i f i c ă r i l e suflurilor produse prin diverse manevre sau utilizarea de teste farmacodinamice ajută la definirea lor mai corectă. Se vor folosi:

- timpii respiratori: în inspir se intensifică suflurile inimii drepte; în expir cele ale inimii stîngi;

- manevra Valsalva (presiune intratoracică pozitivă) va determina la început o scădere a suflurilor inimii drepte şi apoi ale celei stîngi;

- manevra Müller (presiune intratoracică negativă) va determina la început o creştere a intensităţii suflurilor inimii drepte şi apoi ale celei stîngi;

- testele farmacodinamice: nitratul de amil măreşte intensitatea suflurilor sistolice de ejecţie; fenilnefrina, vasoxina le diminuă; iar cele de regurgitare sînt influenţate în sens invers. Nitritul de amil scade intensitatea suflului din insuficienţa aortică şi intensifică pe cel al insuficienţei pulmonare; măreşte intensitatea uruiturii diastolice din stenoza mitrală şi diminuă intensitatea rulmentului lui Flint.

EXAMENUL APARATULUI VASCULAR

Explorarea vaselor comportă utilizarea aceloraşi mijloace fizice cunoscute (inspecţia, palpaţia, percuţia şi ascultaţia), dar şi o serie de metode complementare proprii acestui compartiment.

EXAMENUL ARTERELOR

Inspecţia

Inspecţia arterelor nu este posibilă decît pentru cele care au un traiect periferic iar pentru cele profunde (aorta, pulmonara) în cazuri patologice, în anumite zone.

Astfel aorta ascendentă poate fi vizibilă în caz de anevrism sub aspectul unei bombări pulsatile pe faţa anterioară a toracelui, în spaţiile II, III şi IV intercostale drepte, lîngă stern. Anevrismele gigante pot eroda plastronul sterno-costal ajungînd sub tegumente, în mod excepţional putîndu-se produce chiar o fistulă prin care se poate prelinge intermitent sîngele. Anevris-

Scanned with OKEN Scanner

mul crosei aortei determină o bombare însoţită de pulsaţii vizibile la nivelul furculiţei sternale. Se pot observa şi pulsaţiile aortei abdominale în 1/3 inferioară a regiunii epigastrice, mai ales la persoanele slabe, cu visceroptoză. Aceste pulsaţii sînt mai evidente la nevrotici şi la cei cu ectazie a aortei abdominale.

In dilatarea arterei pulmonare (congenitală sau cîştigată) se pot inspecta şi palpa pulsaţii în spaţiile II, III intercostale stîngi, lîngă stern.

Dintre arterele de calibru mijlociu se vor inspecta carotidele, humeralele, temporalele, care în mod normal nu au pulsaţii vizibile decît după eforturi mari, stări febrile, emoţii. Numai caracterul permanent al acestei pulsabilităţi va fi socotit patologic. Astfel, pulsaţia amplă şi frecventă a carotidelor şi humeralelor constituie un semn important în insuficienţa aortică endocardiacă, cunoscut sub numele de d a n s a r t e r i a l.

Pulsaţia amplă a carotidelor din cursul insuficienţei aortice poate fi transmisă la amigdale şi luetă. Amigdalele se apropie în timpul sistolei şi se îndepărtează în diastolă, iar lueta prezintă oscilaţii şi modificări de culoare alternative, în raport cu sistola şi diastola. Aceste modificări constituie p u l s u l a m i g d a l i a n şi p u l s u l l u e t e i, cunoscute sub numele de semnul lui Frederic Müller.

In aceeaşi afecţiune, datorită pulsaţiilor puternice ale carotidelor, capul bolnavului execută mici oscilaţii ritmice, cu fiecare sistolă (semnul Alfred de Musset).

Tot în insuficienţa aortică se poate observa p u l s u l c a p i l a r care constă dintr-o roşeaţă alternînd cu o decolorare a unghiilor în momentul cînd se presează uşor vîrful unghiei. Linia de demarcaţie dintre teritoriul anemiat prin presiune şi porţiunea rămasă roşie se deplasează sincron cu bătăile inimii, constituind un fel de flux şi reflux vascular.

Pulsul capilar se constată şi la nivelul tegumentelor frunţii frecîndu-le uşor cu degetul, sau la nivelul buzei inferioare, dacă executăm o presiune uşoară cu ajutorul unei lame de sticlă.

Aceste semne nu sînt patognomonice pentru insuficienţa aortică, putînd fi întîlnite în boala Basedow, stări febrile, anemii, la cei cu eretism vascular.

Arterele humerale şi temporale, în afară de pulsaţii, pot prezenta un traiect sinuos care se remarcă mai ales în ateroscleroză şi în hipertensiunea arterială. In sindromul Horton (arterită temporală), artera temporală este destinsă, dură şi dureroasă, are un traiect sinuos, tegumentele sînt infiltrate.

Palparea

Palparea unui anevrism de aortă ascendentă relevă o formaţiune elastică şi pulsatilă, animată de mişcări expansive. Uneori se palpează un freamăt sistolic (t r i l) datorită vîrtejurilor curentului sanguin care pătrund în punga anevrismală.

Crosa aortei se palpează la nivelul furculiţei sternale în cazul dilatării acestei porţiuni sau cînd este împinsă în sus de către o tumoră mediastinală.

In anevrismul aortei, călare pe bronhia stîngă, palpînd deasupra furculiţei sternale, vom constata atragerea, la fiecare sistolă, a cartilajului cricoid spre manubriul sternal, fenomen datorat apăsării de către anevrism pe bronhia care trage în jos traheea, deci şi laringele (semnul lui Olivier Cardarelli).

In anevrismul aortei descendente se pot observa şi palpa pulsaţii în regiunea interscapulo-vertebrală stîngă.

In coarctaţia de aortă (stenoza istmului aortic) reţeaua de anastomoze între arterele subclaviculare, scapulare, mamare interne şi intercostale, creează o circulaţie colaterală arterială animată de pulsaţii pe părţile postero-laterale ale toracelui.

Aorta abdominală poate fi palpată la persoanele slabe, cu gastroenteroptoză, la cei cu nevroză cardiacă, dar mai ales în cazul dilatării sale cînd vom căpăta relaţii asupra dimensiunilor acestei dilatări, asupra pulsatilităţii, elasticităţii sale. Vom fi atenţi pentru a nu confunda un anevrism cu o tumoră abdominală situată preaortic şi căreia aorta îi imprimă pulsaţiile sale. In acest caz tumora nu este elastică şi nici expansivă ca anevrismul.

Cît priveşte arterele periferice, palparea lor este de mare importanţă pentru aprecierea mai ales a pulsatilităţii lor, dîndu-ne relaţii asupra permeabilităţii sistemului arterial (fig.15)

Fig.15 - Metoda de palpare a pulsului arterial (radiala, brahiala, pedioasa, femurala) - după D.Judge -

Se vor cerceta sistematic carotidele, temporalele, subclaviculara, humerala, radiala şi arterele membrelor inferioare(femurala,poplitee,tibiala posterioară şi pedioasa). Astfel, diminuarea sau lipsa pulsatilităţii arterelor membrelor inferioare, cu constatarea unei hipertensiuni la membrele superioare,la un subiect tînăr, pledează pentru existenţa stenozei istmului aortic. Diminuarea sau absenţa pulsatilităţii la un anumit nivel a unei artere de la membrele inferioare relevă un proces obliterant (ex.trombangeită obliterantă, ateroscleroză obliterantă).

Relaţiile cele mai importante pe care ni le furnizează palparea arterelor se vor referi deci în special asupra p u l s u l u i a r t e r i a l (lat.pulsus = izbire,lovire) care se defineşte ca o succesiune a expansiunilor arteriale sistolice datorite transmiterii centrifuge a modificărilor de presiune determinate de expulsia sîngelui în aortă. Cu alte cuvinte pulsul arterial este expresia mişcărilor ondulatorii care se produc în arborele arterial în timpul sistolei, în momentul cînd conţinutul sanguin al ventriculului stîng este pompat în aortă. Distensia aortei de către sîngele expulzat cu presiune va da naştere unei unde pulsatile care se propagă de-a lungul pereţilor arteriali cu o viteză de 10 ori mai mare decît viteza sîngelui care la aortă este de 0,5 m/sec.

Depinzînd de funcţia mecanică a cordului, caracterele pulsului vor fi strîns legate de forţa de contracţie a inimii, frecvenţa şi ritmul cardiac, mărimea debitului bătaie, de presiunea arterială, de elasticitatea pereţilor arteriali şi de fazele respiratorii.

Analiza completă a pulsului va trebui să dea relaţii asupra: frecvenţei, ritmului, tensiunii, amplitudinei (volum). Examinarea pulsului arterial se face palpînd artera pe un plan dur (osos), în practica curentă palpînd artera radială la nivelul şanţului radial. Mai corect însă ar trebui să palpăm pulsul

Scanned with OKEN Scanner

carotidian care precede pulsul radial cu cîteva sutimi de secundă. Este bine să se palpeze ambele artere pentru a aprecia simetria şi egalitatea pulsului, indiferent care arteră este examinată.

F r e c v e n ţ a pulsului în stare normală la un adult variază în jur de 70 bătăi pe minut, fiind în funcţie de frecvenţa contracţiilor cardiace. Depăşirea a 90 pulsaţii/minut poartă denumirea de t a h i c a r d i e , iar scăderea sub 60 pulsaţii/minut b r a d i c a r d i e. Frecvenţa pulsului variază cu vîrsta: noii născuţi au în mod normal 130-140 pulsaţii pe minut; la bătrîni frecvenţa scade. La adulţii normali variaţiile fiziologice ale frecvenţei pulsului sînt declanşate de: emoţii, eforturi, digestie, modificarea poziţiei corpului (în ortostatism creşte numărul de pulsaţii, în clinostatism scade).

R i t m u l este regulat, în stare normală, adică succesiunea pulsaţiilor se face invariabil la acelaşi interval de timp. De asemenea fiecare pulsaţie este egală cu următoarea.

T e n s i u n e a pulsului se apreciază după forţa pe care o utilizăm pentru a comprima artera radială spre a obţine dispariţia pulsului. Distingem un puls r e z i s t e n t sau d u r şi un puls d e p r e s i b i l sau m o a l e. Medicii cu experienţă pot face chiar aprecieri asupra valorii tensiunii arteriale maxime, după duritatea pulsului. Tensiunea sau rezistenţa pulsului depinde de trei factori: a) forţa de contracţie a ventriculului, b) debitul bătaie, c) rezistenţa periferică.

A m p l i t u d i n e a (volumul) pulsului depinde pe de o parte de debitul bătaie, pe de alta de diferenţa între tensiunea maximă şi minimă. Cu cît diferenţa între cele două valori este mai mare (tensiune diferenţială), cu atît volumul pulsului va fi mai mare. Palparea, sau folosind aparatul de măsurat tensiunea arterială, ne va permite distingerea unui p u l s m a r e sau a unui p u l s m i c.

Scanned with OKEN Scanner

V a r i a ţ i i p a t o l o g i c e

Analiza pulsului în stare patologică va evidenţia modificări care privesc unul sau mai multe din caracterele sale.

Modificările f r e c v e n ţ e i pulsului se vor prezenta în două sensuri: pulsaţii frecvente (tahicardie) şi pulsaţii rare (bradicardie).

T a h i c a r d i a este un simptom frecvent întîlnit în: a) stări febrile, cînd numărul de pulsaţii creşte proporţional cu febra: fiecare grad peste 37° măreşte frecvenţa cu 8-10 pulsaţii/minut. Excepţie de la această regulă o constituie febra tifoidă şi meningita bacilară în faza paralitică; b) hemoragii abundente; c) anemii, convalescenţe; d) afecţiuni ale miocardului, pericardului şi endocardului; e) colaps vascular; f)nevroză cardiacă, boala Basedow; g) unele intoxicaţii (alcool, oxid de carbon, cafeină, atropină, tranchilizante, hidrazidă etc.).

Uneori tahicardia apare sub formă de crize paroxistice cînd numărul de pulsaţii poate ajunge la 150-200/minut (tahicardie paroxistică). Aspectul paroxistic poate fi întîlnit şi în flutter-ul atrial cu bloc 3/1 sau 2/1.

B r a d i c a r d i a recunoaşte de asemenea numeroase cauze cardiace şi extracardiace. Dintre cauzele cardiace menţionăm: blocurile atrio-ventriculare, ritmul nodal, blocul sino-atrial, stenoza aortică etc. Dintre cauzele extracardiace citãm: hemoragia cerebrală, tumorile cerebrale, meningoencefalitele, intoxicaţia cu digitală, intoxicaţia cu plumb, sindroamele icterice, insuficienţa renală în stadiul de uremie.

R i t m u l . Succesiunea pulsaţiilor poate fi la intervale regulate sau neregulate. O neregularitate legată de fazele respiratorii în sensul accelerării în inspir şi răririi în expir, se întîlneşte la tineri sănătoşi (aritmie respiratorie) şi se explică prin variaţiile tonusului vagal.

Pulsul neregulat, cu aspect periodic, se întîlneşte în

Scanned with OKEN Scanner

aritmia extrasistolică izolată sau în salve. Un puls aritmic complet, în care succesiunea bătăilor este total nesistematizată este caracteristic pentru fibrilaţia atrială sau flutter-ul atrial cu răspuns neregulat. In fibrilaţia atrială numărarea contracţiilor ventriculare concomitent cu numărarea pulsului radial va arăta existenţa unui d e f i c i t d e p u l s, întrucît nu toate contracţiile ventriculare sînt eficiente, deci capabile să se transmită prin pulsul periferic.

A m p l i t u d i n e a pulsului va fi modificată în sensul constatării unui p u l s m a r e, cînd inima se contractă energic, cu un debit sistolic mare, aşa cum se întîmplă în hipertensiunea arterială, insuficienţa aortică şi a unui p u l s m i c, întîlnit în cazul scăderii forţei de contracţie a cordului, scăderii debitului sistolic şi a presiunii sîngelui, avînd ca exemple insuficienţa cardiacă, infarctul miocardic, pericardita constrictivă, stenoza aortică, stenoza mitrală, starea de şoc şi colapsul vascular periferic.

T e n s i u n e a pulsului, apreciată prin forţa de compresiune asupra arterei ne oferă un p u l s d u r, greu diferenţiabil în caz de: hipertensiune arterială, ateroscleroză şi un p u l s m o a l e cînd forţa de contracţie a inimii scade(miocardite, pericardite, hipotensiune arterială, boala Addison etc)

Modificările mai sus menţionate au privit mai mult unul din caracterele pulsului ce trebuie analizate. In practica curentă întîlnim însă situaţii patologice în care se produc modificări care interesează mai multe caractere ale pulsului, dînd naştere unor varietăţi bine individualizate, după cum urmează:

P u l s u l d i c r o t (gr.dikrotos = bătaie dublă) nu este altceva decît o exagerare a undei dicrote fiziologice determinată de şocul închiderii valvulei aortice. In condiţii fiziologice această undă dicrotă nu se palpează, în condiţii patologice însă (hipotonicitate arterială) devine palpabilă. Este întîlnit în febra tifoidă şi în anemii grave (fig.16).

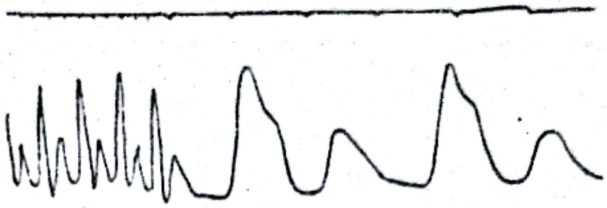

Fig.16 - Pulsul dicrot (după Sisto)

P u l s u l C o r r i g a n (celer et altus) este un puls plin, mare, amplu şi rapid, unda pulsului prezentînd o ridicare bruscă urmată însă de o dispariţie rapidă. De aici şi denumirea de p u l s s ă l t ă r e ţ şi d e p r e s i b i l (fig.17).

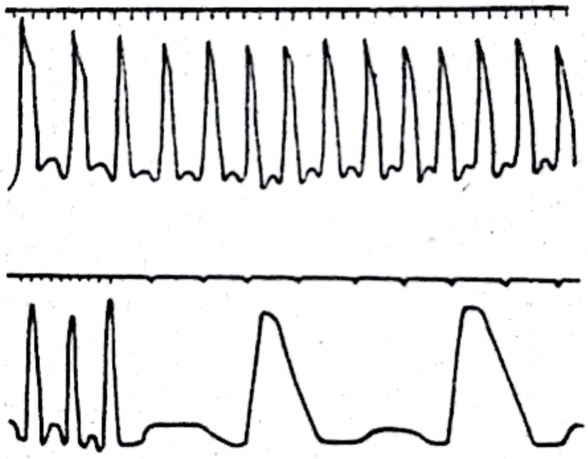

Fig.17 - Pulsul săltăreţ şi depresibil din insuficienţa aortică (după Sisto)

Se întîlneşte în special în insuficienţa aortică unde datorită debitului sistolic mare, pulsul va zvîcni sub deget, dar se va retrage imediat datorită refluxului unei părţi din sînge din aortă către ventriculul stîng.

P u l s u l î n p l a t o u (tardus et parvus) este un puls de amplitudine mică dar care se simte un timp mai îndelun-

gat decît în mod normal (fig.18). Este caracteristic stenozei



Fig.18 - Pulsus tardus din stenoza aortică (după Sisto)

aortice unde debitul sistolic redus al ventriculului stîng determinat de obstacolul aortic (stenoza) produce o distensie redusă a arterei, dar pe o perioadă mai lungă de timp. Bradicardia existentă în această valvulopatie explică timpul de ejecţie prelungit al ventriculului stîng.

P u l s u l p a r a d o x a l (semnul Griesinger-Küssmaul) constă în diminuarea sau chiar dispariţia pulsului în timpul inspirului. Este un semn care traduce o jenă în circulaţia intratoracică. Se observă mai ales în simfizele pericardice, pericarditele cu exsudat abundent, dar şi în cazul tumorilor mediastinale care pot produce tracţiuni sau compresii pe artere în timpul inspirului.

P u l s u l a l t e r n a n t (alternanţa inimii) este reprezentat de succesiunea regulată a unei pulsaţii ample, destul de puternică urmată de una slabă, la distanţe egale (fig.19).

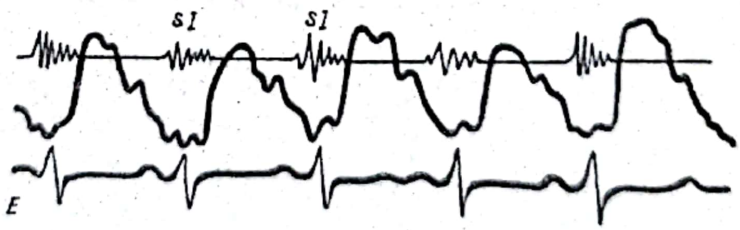

Fig.19 - Pulsul alternant (după Friedberg)

Cel mai frecvent apare în caz de insuficienţă ventriculară stîngă determinată de hipertensiunea arterială sau ateroscleroza

coronariană. Mai poate fi observat în asociaţie cu tahicardiile atriale sau ventriculare.

In general pulsul alternant este atribuit unei alternări a puterii de contracţie a ventriculului şi ca o consecinţă a cantităţii de sînge trimis în artere. După teoria sistolei parţiale, pulsaţia amplă este dată de contracţia întregului miocard, iar pulsaţia slabă numai de contracţia fibrelor sănătoase, cele bolnave rămînînd în perioadă refractară pînă la următoarea sistolă cînd îşi vor reface potenţialul contractil. Teoria hemodinamică atribuie rolul principal variaţiilor periodice în umplerea ventriculară şi acest lucru este demonstrat prin diferite manevre care micşorează sau măresc întoarcerea venoasă. Astfel ortostatismul, flebotomia, aplicarea de garouri la membrele inferioare, apneea postexpiratorie, micşorează afluxul venos către inimă şi axagerează alternanţa, pe cînd clinostatismul, inspirul profund, perfuziile o fac să dispară.

Apariţia pulsului alternant întunecă prognosticul unui cardiac. Acest fapt echivalează cu o deficienţă gravă a miocardului ventricular stîng care, adesea, se însoţeşte de perceperea zgomotului de galop.

Uneori pulsul alternant se asociază cu o alternanţă electrică a cordului, manifestată prin variaţii de amplitudine a complexelor QRST.

P u l s u l b i g e m i n a t (fig.20) este format dintr-o bătaie puternică urmată de o bătaie slabă care este mai a-



Fig.20 - Pulsul bigeminat (după Sisto)

propiată de precedenta decît de cea care îi urmează. Prin aceasta, această formă de aritmie se deosebeşte de pulsul alternant

unde intervalele între pulsaţia puternică şi slabă sînt egale, sau cel mult bătaia slabă se poate apropia uneori de bătaia puternică care îi urmează. Intrucît bigeminismul este o formă de aritmie extrasistolică (contracţie prematură), pulsaţia mică se explică prin reducerea timpului diastolic de umplere a ventriculului.

Percuţia

Percuţia arterelor este de interes minor. Unele informaţii le căpătăm prin percuţie în caz de anevrism de aortă ascendentă cînd submatitatea care în mod obişnuit o găsim numai în limitele manubriului sternal, depăşeşte limitele sternului, în spaţiile II-III intercostale drepte. Depăşire liniei mediane stîngi implică modificarea porţiunii mediane a aortei.

Ascultaţia

Arterele accesibile ascultaţiei sînt: aorta, subclaviculara, carotida, humerala, femurala. Obişnuit se foloseşte stetoscopul.

Ascultaţia aortei se face în focarul său de ascultaţie (spaţiul II intercostal drept, lîngă stern). Artera subclaviculară se ascultă în partea internă şi inferioară a scobiturii supraclaviculare, carotida de-a lungul marginii anterioare a sternocleidomastoidianului, humerala în partea internă a plicii cotului iar femurala la baza triunghiului lui Scarpa.

Ascultaţia acestor artere va permite perceperea de zgomote şi sufluri. Astfel, la nivelul arterei subclaviculare şi carotidei se transmit ambele zgomote cardiace, pe cînd la nivelul celorlalte artere periferice se percepe numai zgomotul sistolic, la formarea căruia participă şi vibraţiile produse prin distensia aortei.

In cazuri patologice vom constata modificări care interesează zgomotele sau perceperea unor sufluri arteriale.

In stenoza aortică ascultaţia carotidei va evidenţia transmiterea suflului sistolic al acestei valvulopatii şi absenţa am-

belor zgomote cardiace.

In insuficienţa aortică, în locul zgomotului II, vom percepe la carotidă un suflu dulce, aspirativ. Tot în insuficienţa aortică, ascultaţia femuralei, făcînd o uşoară presiune cu stetoscopul, va permite perceperea dublului ton (Traube) în care zgomotul sistolic este produs de distensia bruscă a peretelui arterial, iar cel diastolic de amplificare undei dicrote normale. Făcînd o presiune pe arteră cu marginea stetoscopului, se va percepe dublul suflu crural decris de către Duroziez, în care suflul sistolic este determinat de trecerea sîngelui prin strîmtoarea artificială produsă, iar cel diastolic prin refluxul undei sanguine care este prezent în tot arborele arterial datorită insuficienţei orificiului sigmoidian aortic. Atît dublul ton al lui Traube cît şi dublul suflu crural al lui Duroziez sînt evidente în prezenţa unei tensiuni arteriale divergente (insuficienţa aortică endocardică).

Tensiunea arterială

Tensiunea arterială este presiunea cu care sîngele circulă în sistemul arterial iar măsurarea acesteia ne oferă elemente importante pentru diagnostic şi pentru explicarea unor semne clinice.

Factorii de care depinde tensiunea arterială sînt reprezentaţi de: forţa de contracţie a miocardului de lucru, debitul cardiac, elasticitatea pereţilor arteriali, vîscozitatea sîngelui şi rezistenţa periferică. In geneza tensiunii arteriale ventriculul stîng joacă un rol preponderent. In acelaşi timp tonusul arteriolar, dependent de diferite influenţe neuroumorale, participă în reglarea tensiunii arteriale. Modificarea arborelui arterial în sensul unei vasoconstricţii periferice ridică tensiunea arterială, pe cînd o vasodilataţie o coboară. Variaţiile privind forţa de contracţie a ventriculului stîng şi consecutiv acestora mărirea sau micşorarea debitului bătaie, vor influenţa direct valorile tensiunii arteriale. Un rol important îl joacă de asemenea elasticitatea arterelor. Astfel procesul de ateroscleroză, prin rigiditatea pereţilor arteriali, poate duce la creşterea tensiu-

nii arteriale.

Deşi presiunea arterială nu include valorile tensionale numai în arterele sistemice ci şi pe acea din arteriole şi capilare, în practica curentă se foloseşte măsurarea numai a tensiunii arteriale brahiale şi uneori la nivelul femuralelor. Pentru aceasta se folosesc diverse sfigmomanometre, cu arc, cu coloană de mercur, în general uşor de manipulat.

Este bine ca la primul examen să se măsoare tensiunea arterială la ambele braţe. Unele mici diferenţe între cele două braţe nu trebuie luate în considerare întrucît de obicei la primul braţ tensiunea este mai ridicată cu 5-10 mm decît la al doilea braţ. Acest fapt poate fi explicat prin efectul presor al primei compresiuni sau factorului emoţie. Un pacient presupus hipertensiv trebuie controlat de mai multe ori pentru a ne da seama de eventualele oscilaţii ale tensiunii arteriale. Este bine de asemenea a controla tensiunea în stare de repaus (tensiunea de bază) şi tensiunea maximă constatată în diferite stări de activitate sau de încordare. Dacă la normali există variaţii de 25-30 mmHg ale tensiunii sistolice, la aşa-numiţii hiperreactivi şi la hipertensivi aceste variaţii depăşesc 50 mmHg.

Pentru arterele membrelor inferioare simpla constatare a prezenţei sau absenţei pulsului (la pedioasă, tibiala posterioară) este suficientă pentru a trage unele concluzii. Cînd pulsul nu se simte la picior, vom căuta pulsul popliteu şi femural şi vom măsura şi tensiunea arterială femurală. Aceste determinări sînt utile în caz de coarctaţie de aortă, anevrismul disecant de aortă, anevrismul sacciform al aortei abdominale, al arterelor iliace şi femurale, emboliile şi trombozele arteriale, situaţii cînd există un blocaj al sîngelui către membrele inferioare. Cercetarea tensiunii arteriale la acest nivel este utilă şi în cazul trombangeitei obliterante sau aterosclerozei obliterante a arterelor principale ale gambelor.

T e n s i u n e a m a x i m ă ş i m i n i m ă. Tensiunea arterială prezintă variaţii în cursul unei revoluţii cardiace.

In sistolă tensiunea arterială urcă brusc, la un nivel înalt, deoarece sîngele este împins cu o forţă mare spre periferie; aceasta este tensiunea maximă sau sistolică. Indată după sistolă tensiunea începe să scadă în mod progresiv. Limita inferioară a presiunii este atinsă la sfîrşitul diastolei, de unde şi denumirea de tensiune minimă sau diastolică. Tensiunea minimă reprezintă de fapt rezistenţa periferică pe care trebuie să o învingă ventriculul stîng în timpul sistolei.

Dintre cele două valori, maxima şi minima, ultima are valoare mai mare din punct de vedere clinic. Tensiunea diastolică care depăşeşte valori de 120 mmHg este vătămătoare pentru cord, creier şi rinichi. Tensiunea maximă are oscilaţii mai mari atît în stare normală cît şi patologică, fapt pentru care toţi autorii sînt de acord a nu alarma pacienţii fixîndu-le anumite "cifre exacte" normale sau patologice.

In afară de variabilitatea sa mai mare în timpul efortului, diferitelor excitaţii, acţiunii unor agenţi toxici, tensiunea maximă poate prezenta unele anomalii de înregistrare care trebuiesc prevăzute. Astfel, la unii hipertensivi, după determinarea tensiunii maxime, cu ajutorul metodei ascultatorii, zgomotele dispar şi reapar cu 20-30 mm mai jos sau după o nouă scădere de 30-40 mm, la cîţiva mm deasupra nivelului diastolic. Acest fenomen poartă numele de g a u r ă a s c u l t a t o r i e şi reprezintă o sursă de eroare dacă manşeta nu a fost insuflată peste valoarea tensiunii maxime, întrucît, căzînd pe zona găurii ascultatorii, se va fixa nivelul maximei sub acest nivel. Este un fenomen întîlnit frecvent în hipertensiunea arterială şi stenoza aortică şi se datoreşte tonusului vascular scăzut care suprimă tranzitoriu vibraţia peretelui. Un alt fenomen care influenţează tensiunea arterială este respiraţia: în inspir profund tensiunea maximă scade şi creşte uşor în expir. In cazul existenţei unui puls paradoxal se va constata o scădere pronunţată a tensiunii sistolice, semn important în caz de pericardită exsudativă, pericardită constrictivă sau fibrocalcară.

Scanned with OKEN Scanner

T e n s i u n e a m e d i e şi d i f e r e n ţ i a l ă. Tensiunea arterială maximă şi minimă reprezintă două momente din regimul variabil al presiunii în cursul unei revoluţii cardiace, două valori extreme ale presiunii arteriale. Diferenţa dintre aceste valori constituie tensiunea diferenţială. Intre tensiunea sistolică şi cea diastolică există valori intermediare care scad progresiv pînă la sfîrşitul diastolei. Media acestor valori intermediare reprezintă tensiunea medie care oglindeşte regimul real şi efectiv al presiunii sanguine în artere (presiune eficace) şi care suferă variaţii nesemnificative.

M ă s u r a r e a t e n s i u n i i a r t e r i a l e se face cu ajutorul unor sfigmomanometre. Principiul constă în comprimarea şi decomprimarea arterei alese (humerale), în mod progresiv, cu o manşetă de cauciuc care formează rezervorul de aer, legată cu un manometru gradat în cm (mm) Hg. Se umflă rezervorul de aer cu ajutorul unei pere de cauciuc pînă la dispariţia pulsului radial şi chiar mai mult. Scădem apoi lent presiunea din manşeta de cauciuc în timp ce palpăm radiala sau ascultăm humerala la plica cotului.

Metodele folosite sînt: palpatorie, ascultatorie şi oscilometrică. Pentru primele două metode se utilizează sfigmomanometre care se compun dintr-o manşetă de cauciuc, o pară de pompat aer şi un manometru metalic (aparat tip Vaquez-Laubry) (fig.21) sau cu mercur (tip Riva-Rocci).

T e h n i c a m ă s u r ă r i i . Se aplică manşeta pneumatică pe braţul bolnavului, cu cîţiva cm deasupra plicii cotului. După ce am insuflat aer pînă la o valoare de cel puţin 200 mmHg decompresăm lent, căutînd să surprindem, dacă folosim metoda palpatorie, apariţia pulsului radial, citind în acelaşi timp valoarea tensiunii maxime; dacă folosim metoda ascultatorie (cu stetoscopul aplicat la plica cotului) vom nota tensiunea maximă în momentul cînd apar zgomotele arteriale. Desumflînd în continuare manşeta vom nota, dacă folosim metoda palpatorie, momentul cînd pulsul ajunge la amplitudinea normală, ceea ce corespunde, cu o apreciere

însă nu prea fidelă, a tensiunii minime. Prin metoda ascultatorie vom constata zgomote din ce în ce mai intense pentru ca la un moment dat ele să diminuie brusc; practic însă vom nota dispariţia lor, ceea ce corespunde tensiunii minime.

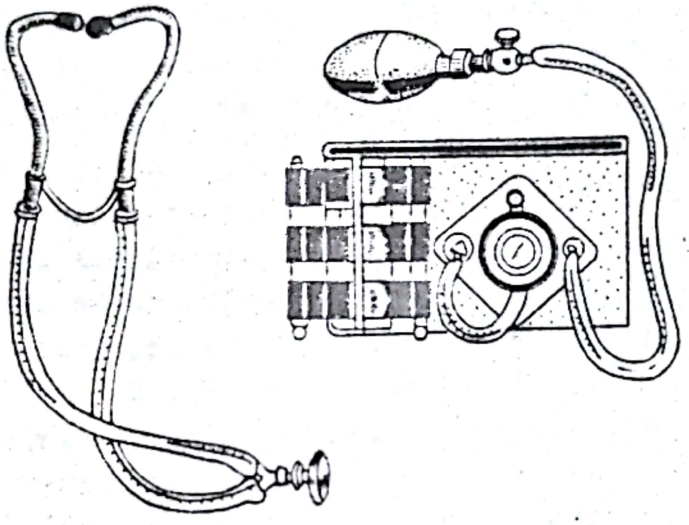

Fig.21 - Sfigmomanometru tip Vaquez-Laubry

Metoda oscilometrică foloseşte aparatul Pachon (fig.22) care are o capsulă oscilometrică, foarte sensibilă, care înregistrează cu ajutorul unui ac oscilaţiile pe care le exercită pereţii arterei transmise prin manşeta pneumatică. Deci şi acest aparat posedă o manşetă pneumatică, cu un manometru metalic în comunicare cu aerul din manşetă, cu cel dintr-un rezervor metalic, precum şi cu cel din capsula oscilometrică. Pe tubul ce face legătura dintre rezervorul de metal şi tubul de comunicaţie al manşetei (b) cu capsula oscilometrică (c) se află un şurub de presiune (s) care poate întrerupe, după voinţă, comunicarea dintre manşetă şi rezervorul metalic, punînd astfel manşeta în legătură numai cu capsula oscilometrică, pentru înregistrarea oscilaţiilor pereţilor arteriali în timpul decompresiunii. In urmărirea oscilaţiilor acului capsu-

lei oscilometrice sînt importante două momente: primul în care oscilaţiile cresc ca amplitudine în mod brusc (după cele supramaximale) şi aceasta reprezintă tensiunea maximă, al doilea, cînd os-

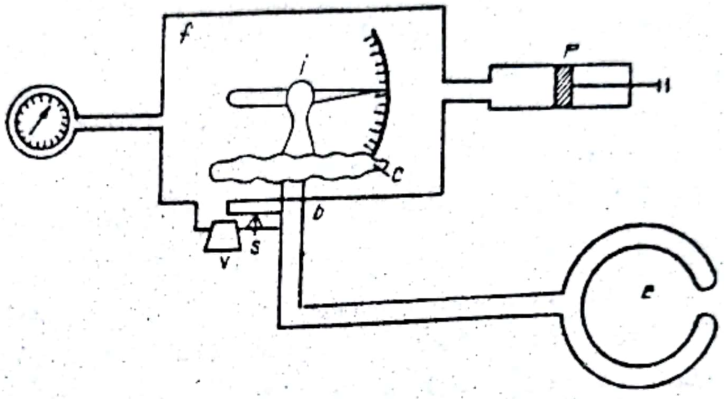

Fig.22 - Schema oscilometrului tip Pachon

cilaţiile, după ce au atins un maximum de amplitudine, scad la fel de brusc, indicîndu-ne tensiunea minimă (fig.23). Cu ajuto-

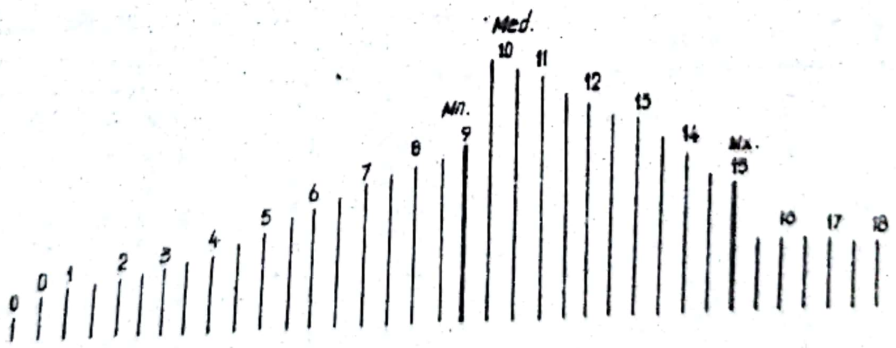

Fig.23 - Diagrama oscilaţiilor

rul oscilometrului se poate determina şi tensiunea medie, prin cifrele pe care le indică manometrul în momentul în care oscilaţiile

acului capsulei oscilometrice ating cea mai mare amplitudine. Tensiunea medie urmînd în deaproape variaţiile tensiunii minime şi fiind la o diferenţă de 20-30 mmHg de aceasta, este suficient în practică determinarea numai a tensiunii maxime şi minime. Măsurarea tensiunii arteriale prin metoda oscilometrică este rar folosită în clinică.

In practica curentă măsurarea tensiunii arteriale se face folosind metoda ascultatorie care este mult mai comodă, dă relaţii exacte asupra maximei şi cu suficientă precizie asupra minimei (determinarea cea mai precisă este prin metoda oscilometrică).

T e n s i u n e a a r t e r i a l ă î n s t a r e n o r m a l ă. Cifrele tensiunii arteriale nu sînt fixe. Există variaţii, în limite fiziologice, în raport cu vîrsta, sexul, poziţia corpului, efortul fizic, fazele digestiei. Frigul, factorii stresanţi, determină de asemenea o ridicare a tensiunii arteriale. Pentru ca totuşi aceste variaţii să nu fie interpretate ca cifre patologice, redăm mai jos un tabel (după Master) cu valorile tensiunii arteriale în raport cu sexul şi vîrsta între 16-64 ani, precum şi valoarea medie a tensiunii arteriale la copii (după Nadas).

Tensiunea arterială în raport cu sexul şi vîrsta între 16-64 ani (după Master)

V î r s t a în a n i		Valori normale	
		bărbat	femeie
Sistolică (mmHg)	16	105 - 135	100 - 130
	17	105 - 135	100 - 130
	18	105 - 135	100 - 130
	19	105 - 140	100 - 130
	20 - 24	105 - 140	102 - 130
	25 - 29	108 - 140	102 - 130
	30 - 34	110 - 145	102 - 135
	35 - 39	110 - 145	105 - 140
	40 - 44	110 - 150	105 - 150
	45 - 49	110 - 155	105 - 155
	50 - 54	115 - 160	110 - 165
	55 - 59	115 - 165	110 - 170
	60 - 64	115 - 170	115 - 175

	16	60 - 86	60 - 85
	17	60 - 86	60 - 85
	18	60 - 86	60 - 85
	19	60 - 88	60 - 85
Diastolică (mmHg)	20 - 24	62 - 88	60 - 85
	25 - 29	65 - 90	65 - 86
	30 - 34	68 - 92	65 - 88
	35 - 39	68 - 92	65 - 90
	40 - 44	70 - 94	65 - 92
	45 - 49	70 - 96	65 - 96
	50 - 54	70 - 98	70 - 100
	55 - 59	70 - 98	70 - 100
	60 - 64	70 - 100	70 - 100

Valoarea medie a tensiunii arteriale la copii (după Nadas)

0 - 1 an	85 ± 25 mmHg	60 ± 10 mmHg
1 - 3 ani	100 ± 25 mmHg	65 ± 25 mmHg
3 - 7 ani	100 ± 15 mmHg	55 ± 8 mmHg
7 - 11 ani	100 ± 15 mmHg	58 ± 10 mmHg
11 - 13 ani	115 ± 20 mmHg	60 ± 10 mmHg

V a r i a ţ i i l e p a t o l o g i c e ale tensiunii arteriale pot privi atît maxima cît şi minima ori numai una dintre ele. Vom întîlni deci o hipertensiune sau hipotensiune maximă sau sistolică precum şi hipertensiune sau hipotensiune minimă sau diastolică. In practică este obligatorie cunoaşterea ambelor cifre, a diferenţei dintre ele (tensiunea diferenţială) pentru că numai astfel vom putea stabili un diagnostic precis şi aprecia prognosticul bolii respective.

In funcţie de raportul care există între tensiunea maximă şi minimă în stare patologică se pot stabili trei formule sfigmomanometrice, după cum urmează:

F o r m u l a s f i g m o m a n o m e t r i c ă c o n c o r d a n t ă se obţine atunci cînd se constată creşteri sau scăderi proporţionale ale ambelor tensiuni. In această eventualitate minima va fi egală cu 1/2 tensiunii maxime + 1-2 cmHg. Deci raportul numeric care există normal rămîne nemodificat ($Mn = \frac{Mx}{2} + 2$). Această

formulă se întîlneşte în hipertensiunea arterială esenţială compensată, scleroza renală, glomerulonefrita acută. Aceeaşi formulă o întîlnim şi în caz de hipotensiune arterială (insuficienţa suprarenală cronică, stenozele accentuate de aortă, insuficienţă circulatorie periferică).

Formula sfigmomanometrică convergentă este caracterizată prin scăderea presiunii diferenţiale, prin micşorarea intervalului între maximă şi minimă. Tensiunea minimă va fi egală cu 1/2 tensiunii maxime + 2,5 - 4 cmHg ($Mn = \frac{Mx}{2} + 2,5 - 4$). Se întîlneşte în insuficienţa cardiacă gravă, hipertensiunea decapitată (scăderea maximei şi menţinerea minimei în limite normale sau ridicate), infarct miocardic, edem pulmonar acut. Formula convergentă denotă o slăbire brutală a ventriculului stîng, fără însă a fi influenţate cauzele extracardiace care menţin minima ridicată.

Formula sfigmomanometrică divergentă se realizează cînd tensiunea maximă creşte iar minima scade sau este normală. Se întîlneşte în insuficienţa aortică şi hipertensiunea arterială arteriosclerotică (minima este normală sau uşor ridicată). Minima este egală cu 1/2 tensiunii maxime mai puţin 2 - 3,5 cmHg, încît presiunea diferenţială atinge o cifră mare ($Mn = \frac{Mx}{2} - 2\text{-}3,5$).

Indicele oscilometric

In cercetarea permeabilităţii arterelor, palparea pulsului la nivelul extremităţilor superioare sau inferioare ne oferă indicii importante. Astfel, obstruarea unei artere determină o scădere, apoi dispariţia pulsului în artera obliterată. Relaţii mai sigure le obţinem însă folosind oscilometrul Pachon prin cercetarea amplitudinei oscilaţiilor în timp ce se dezumflă manşeta. Se consideră indice oscilometric amplitudinea maximă atinsă de oscilaţii.

Pentru cercetarea indicelui oscilometric bolnavul va fi în re-

paus complet, la pat, într-o cameră încălzită. Se determină indicele la nivelul 1/3 inferioare şi superioare a gambei, apoi în 1/3 inferioară şi superioară a coapsei. Determinarea se face comparativ şi la membrul opus. In stare normală acul cadranului oscilometric indică momentul tensiunii maxime prin 2-4 diviziuni, apoi pe măsură ce ne apropiem de tensiunea medie amplitudinea oscilaţiilor creşte în raport cu starea pereţilor arteriali, ajungînd la 3, 4, 5 , 6, 7, 8, după care oscilaţiile vor scade. Notînd pe abscisă cifrele indicate de acul manometrului iar pe ordonată diviziunile indicate de acul oscilometrului pentru fiecare gradaţie a manometrului, vom obţine curba oscilometrică (fig.24).

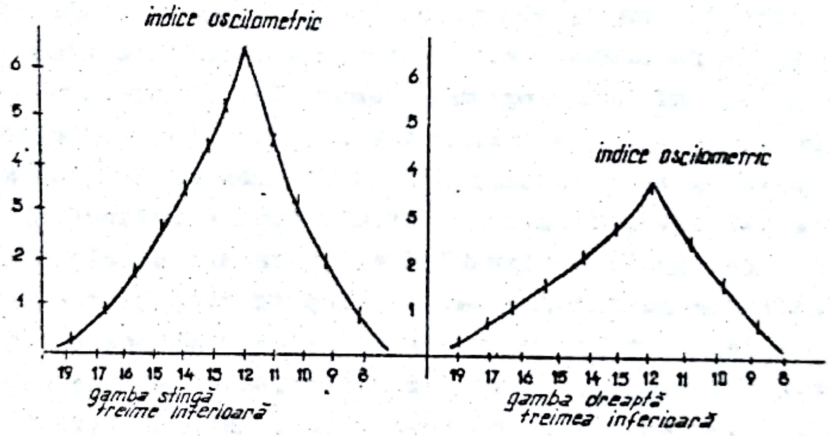

Fig.24 - Curbe oscilometrice

Indicele oscilometric în stare normală este de 6-8 diviziuni. Oscilaţiile la nivelul membrelor inferioare au o amplitudine mai mare cu 2-3 diviziuni decît cele de la membrele superioare.

Valorile indicelui oscilometric sînt influenţate de o serie de factori; astfel frigul le micşorează (vasoconstricţie) iar căldura măreşte amplitudinea oscilaţiilor (vasodilataţie).

In stare patologică indicele oscilometric poate fi crescut sau scăzut, iar uneori, cînd artera este complet obliterată (boala lui Bürger), ajunge pînă la 0.

Intîlnim o creştere a indicelui oscilometric în hipertensiune şi o scădere în arterioscleroză, boala Raynaud, acrocianoza extremităţilor.

EXAMENUL VENELOR

Pentru explorarea venelor ne folosim de aceleaşi metode de examinare ca şi pentru artere: inspecţie, palpaţie, ascultaţie, precum şi de metode complementare proprii.

Inspecţia

Inspecţia, ca şi la artere, nu ne poate furniza date decît în ceea ce priveşte venele superficiale. In stare normală venele sînt vizibile, la persoanele slabe, pe faţa dorsală a mîinii şi piciorului, plica cotului, regiunea temporală. In stare patologică însă, o serie de vene care în mod normal nu sînt vizibile devin evidente la nivelul tegumentelor. Acest fenomen se petrece în caz de obstrucţii sau piedici în circulaţia venoasă profundă cînd sîngele, pentru a ajunge în auriculul drept, urmează o cale venoasă colaterală. Aceasta se întîlneşte mai ales la nivelul toracelui şi abdomenului şi se datoreşte unor obstacole pe vena portă, cava superioară, cava inferioară, realizînd cele trei tipuri de circulaţie colaterală: cav superior, porto-cav, cav-inferior (vezi vol.I), cu aspect şi topografie deosebită, după vena în cauză.

In cazul venei porte obstacolul este reprezentat de ciroza hepatică, tromboza venei porte, de o tumoră din vecinătate care comprimează trunchiul port şi mai rar de tromboza venelor suprahepatice (sindromul Budd-Chiari).

In cazul celor două vene cave, obstacolul este mai rar reprezentat de o tromboză, cel mai frecvent este determinat de o compresiune din vecinătate.

Obstacole se pot întîlni şi la nivelul trunchiului venos bra-

hio-cefalic drept sau stîng. In astfel de cazuri circulaţia colaterală se dezvoltă la nivelul feţei, gîtului, hemitoracelui şi membrului superior, de partea lezată.

Reamintim aici turgescenţa venelor jugulare (vezi cap."Cord") întîlnită în caz de insuficienţă cardiacă dreaptă, pericardită exsudativă, pericardită constrictivă şi adezivă, fenomen determinat de staza în teritoriul cavei superioare.

Turgescenţa jugularelor devine şi mai evidentă în momentul cînd facem o compresiune manuală asupra ficatului, manevră cunoscută sub numele de r e f l u x h e p a t o - j u g u l a r.

La normali, în timpul inspirului se constată o colabare a jugularelor şi o dilatare a lor în expir. Fenomenul invers poate fi observat în caz de pericardită adezivă datorită bridelor fibroase care produc tracţiuni şi strîmtează vena cavă superioară în timpul inspirului, fapt care împiedică întoarcerea sîngelui venos.

Inspectarea jugularelor poate evidenţia prezenţa p u l s u l u i v e n o s care are numai atunci o valoare semeiologică cînd se produce în timpul sistolei ventriculare. In acest caz se datoreşte unei insuficienţe tricuspidiene care permite refluarea în sistolă a unei cantităţi de sînge din ventriculul în atriul drept, fapt ce va determina o distensie atrială transmisă şi la peretele venei cave superioare şi apoi la jugulară. Această undă care se propagă de la nivelul atriului drept se va percepe şi pe teritoriul cavei inferioare, la nivelul ficatului, sub forma p u l s u l u i h e p a t i c (expansiune sistolică a organului percepută prin palpaţie).

Inspecţia membrelor inferioare indică prezenţa varicelor, adică a unor dilataţii difuze, neregulate, boselate, cu traiect sinuos, de culoare violacee, care exprimă o stofă venoasă de proastă calitate sau eventuale compresii sau tromboflebite profunde. Modificările circulatorii care se produc vor determina cu timpul apariţia unor tulburări trofice: fenomene de celulită indurativă, pigmentaţii anormale, eczeme, ulcer varicos, plăgi atone.

Scanned with OKEN Scanner

Palparea

Indicaţiile mai importante furnizate de palparea venelor le căpătăm în caz de tromboflebite superficiale, cînd, traiectul venei se va simţi ca un cordon dur, îngroşat şi dureros. Uneori,pe lîngă cordonul venos, se simte şi o împăstare a tegumentelor care capătă o coloraţie roşie (periflebită).

In unele cazuri de anemii (clorozâ), la presiunea digitală asupra venei jugulare (între cele două capete ale sternocleidomastoidianului şi claviculă) se percepe un freamăt continuu.

Tuşeul rectal pune în evidenţă prezenţa hemoroizilor care pot fi expresia unei circulaţii colaterale profunde în cazul existenţei unui sindrom de hipertensiune portală.

Ascultaţia

Ascultînd cu stetoscopul vena jugulară internă între cele două capete ale sternocleidomastoidianului şi claviculă, vom auzi două zgomote clare şi unul mai surd. Primele două sînt zgomotele I şi II propagate de la inimă, cel de al III-lea presistolic, se datoreşte contracţiei atriale.

In unele anemii severe, la nivelul jugularei interne drepte, se aude un suflu continuu care îşi are echivalentul, la palpare, în freamătul continuu. Acest suflu se compară cu zgomotul de drîmbă sau zgomotul roatei de tors lînă şi se datoreşte vîrtejurilor produse în momentul cînd sîngele trece cu viteză crescută (vîscozitate scăzută) prin porţiunea mai strîmtă a golfului venei jugulare. Suflul se intensifică în apnee inspiratorie, prin întoarcerea capului în direcţia opusă şi prin efectuarea manevrei Valsalva.

Presiunea venoasă

Presiunea venoasă este presiunea cu care sîngele circulă prin vene. Ea este de fapt suma algebrică a presiunilor pozitive a ceea ce a mai rămas din presiunea dezvoltată de ventriculul stîng după ce sîngele a trecut din capilarele arteriale în cele venoase şi a presiunilor negative determinate de aspiraţia tora-

Scanned with OKEN Scanner

cică precum şi presiunea negativă din atriul drept. Cu alte cuvinte presiunea venoasă scade treptat pe măsură ce sîngele se apropie către inimă.

Punctul zero al presiunii venoase este pentru teritoriul cavei superioare la nivelul jugularei externe, la baza gîtului, iar pentru teritoriul cavei inferioare la nivelul vărsării venelor suprahepatice în cava inferioară. Punctul zero la nivelul atriului drept se află pe un plan orizontal la 4 cm dedesubtul celei de a IV-a articulaţii sterno-costale, sau la 10 cm deasupra nivelului planului pe care se sprijină bolnavul.

Aprecierea presiunii venoase se poate face prin metode clinice indirecte, sau prin metode directe care permit o apreciere mai exactă.

Metoda G a e r t n e r apreciază valoarea presiunii venoase prin următoarea manevră: pacientul fiind în decubit dorsal, coboară membrul superior drept pînă ce apare turgescenţa venelor la nivelul feţei dorsale a mîinii; prin ridicarea mîinii se va urmări colabarea acestor vene care se produce în mod normal cînd braţul este în punctul zero atrial. In insuficienţa cardiacă dreaptă venele vor colaba la un nivel superior acestui plan flebostatic (punctul zero atrial). Diferenţa în mm faţă de planul flebostatic la care se produce colabarea venelor este, după acest autor, presiunea venoasă în mmHg.

Metoda M a y este o metodă mai puţin precisă care constă în urmărirea colabării sau turgescenţei venelor sublinguale în poziţie ortostatică sau semişezîndă. Normal venele sînt colabate în ortostatism, dar devin turgescente, în această poziţie, dacă presiunea venoasă depăşeşte nivelul de 15 cm H_2O.

Metoda L e w i s determină presiunea venoasă în funcţie de depăşirea punctului flebostatic al venei jugulare externe (punctul zero, la baza gîtului). La normali jugulara externă se umple, atît în ortostatism cît şi în clinostatism pînă la nivelul punctului flebostatic jugular. Cînd presiunea venoasă creşte, nivelul de umplere al jugularei se situează deasupra punctului zero. In

insuficienţa cardiacă dreaptă turgescenţa jugularei externe este cu 1-2 cm deasupra punctului flebostatic jugular, chiar în poziţie ortostatică.

In poziţie şezîndă, pulsul jugular nu se observă deasupra claviculelor decît foarte rar, la indivizii scunzi, cu torace scurt şi diafragm ridicat. Perceperea deci a pulsului jugular deasupra claviculei reprezintă un argument pentru existenţa unei hipertensiuni venoase sistemice. Aceasta se poate calcula, cu aproximaţie, adăugînd numărul de cm de deasupra claviculei pînă unde se percepe pulsul jugular la distanţa dintre atriul drept şi claviculă, care la adult este de circa 9 cm.

M e t o d a d i r e c t ă constă în măsurarea presiunii venoase prin puncţie venoasă folosind manometre cu apă sau cu arc: aparatul Moritz-Tabora (cu apă), Taylor, Thomas, Schleiter, sau chiar aparatul Claude care se utilizează pentru măsurarea presiunii lichidului cefalo-rahidian. Pacientul va fi aşezat în decubit dorsal, pe un plan orizontal, cu braţul drept la înălţimea atriului, la un unghi de 45° îndepărtat de trunchi. Dacă s-a întrebuinţat un garou, acesta se va retrage după puncţia venoasă (la plica cotului) şi se va aştepta restabilirea normală a circulaţiei înainte de a se pune în legătură acul, prevăzut cu un tub de cauciuc la manometrul aparatului. Tensiunea arătată de manometru este cea din venele cave. Ea poate fi exprimată în mm H_2O sau în mmHg, împărţind valoarea aflată la cifra de densitate a mercurului (13,6).

Valoarea normală a presiunii venoase, măsurată la plica cotului, este de 60-120 mm H_2O.

Presiunea venoasă în vena cavă superioară şi atriul drept se măsoară prin cateterism, obţinîndu-se valori normale de 30-50 mm pentru vena cavă şi de la +30 la -30 mm pentru atriul drept.

Mărirea presiunii venoase se poate produce trecător după efort, ingestie de lichide sau în cursul manevrei Valsalva (expir forţat cu glota închisă, după inspir profund).

Hipertensiunea venoasă patologică se va întîlni în: a)insuficienţa ventriculului drept, b)constricţia inimii în caz de tampo-

nadă pericardică sau în caz de pericardită fibroasă sau calcară şi c)obstrucţie sau compresiune pe una sau ambele cave prin tumoră mediastinală sau inflamaţie, sau a auriculului drept prin tumoră sau tromboză şi prin compresia sau obstrucţia unei vene tributare trunchiurilor principale.

Scăderea presiunii venoase sistemice nu are importanţă clinică. Se întîlneşte în caz de insuficienţă circulatorie periferică (şoc, colaps), stări caşectice.

EXPLORAREA PARACLINICA A APARATULUI CARDIO-VASCULAR

EXAMENUL RADIOLOGIC

Deşi examenul clinic al unui bolnav cu o suferinţă a aparatului cardio-vascular ne oferă suficiente date pentru diagnostic, examenul radiologic al inimii, al marilor vase şi al plămînilor confirmă supoziţia clinică şi în unele cazuri este capabil să ofere chiar cheia diagnosticului.

Metodele radiologice de examinare ale cordului sînt cele c u r e n t e (radioscopia, teleradiografia şi microradiofotografia), metode care sînt accesibile majorităţii serviciilor, precum şi metode s p e c i a l e, care necesită aparatură şi tehnici speciale (cateterism, angiocardiografie, aortografie, arteriografie, flebografie, carboangiocardiografie etc.)

R a d i c s c o p i a este o metodă de rutină care se practică la toţi pacienţii, odată cu examinarea toracelui. Ea ne oferă mai întîi o privire de ansamblu asupra organelor toracelui şi a raporturilor lor cu inima. Examinarea apoi a umbrei cardio-vasculare în toate incidenţele ne va oferi date asupra configuraţiei inimii, mărimei, poziţiei, mişcărilor inimii şi a aortei, a hilurilor pulmonare şi a diafragmului.

Scanned with OKEN Scanner

T e l e r a d i o g r a f i a (radiografie la 2 m) este mult mai valoroasă întrucît ne oferă o imagine reală, nemărită a cordului. Expune la o iradiere minoră. Repetată în timp, permite aprecieri ale evoluţiei bolii.

M i c r o r a d i o f o t o g r a f i a are avantajul că poate fi executată la un număr mare de pacienţi, dînd informaţii în general ca şi teleradiografia.

Aceste trei metode sînt suficiente în examinarea curentă a bolnavilor, informaţiile date ajutînd la precizarea diagnosticului clinic.

O r t o d i a g r a m a care constă în măsurarea diametrelor inimii pe imaginea proiectată pe ecran, folosind razele centrale, perpendiculare, imagine care în general se suprapune pe teleradiografie, este o metodă la care s-a renunţat din cauza lipsei de precizie a reperelor, deci şi a măsurătorilor şi care în plus iradiază prea mult bolnavul.

R a d i o k i m o g r a f i a , cu indicaţii restrînse, permite aprecierea mişcărilor şi amplitudinei umbrei cardio-vasculare şi a hilurilor.

T o m o g r a f i a care realizează imagini pe secţiuni frontale sau transversale are indicaţii restrînse, fiind utilă în demonstrarea calcificărilor inimii şi în diferenţierea calcificărilor valvulelor mitrale sau aortice de calcificările altor structuri cardiace.

A n g i o c a r d i o g r a f i a este o metodă radiologică care constă în introducerea unei substanţe de contrast cu seringa şi acul într-o venă periferică (angiocardiografie i.v.), prin intermediul unui cateter i.v. introdus pînă în cavităţile cordului drept sau artera pulmonară (angiocardiografie selectivă i.v.), prin cateter introdus retrograd într-o arteră mare pînă în cavităţile cordului stîng (angiocardiografie selectivă arterială retrogradă) etc. Substanţa de contrast se injectează într-un timp foarte scurt şi apoi se execută radiografii seriate (pînă la 12/sec)

Scanned with OKEN Scanner

sau se face o înregistrare cinematografică (50-200/sec). Metoda este de mare utilitate în diagnosticarea leziunilor congenitale sau cîştigate ale inimii, aducînd relaţii utile privind modificările anatomice şi funcţionale ale cavităţilor cardiace şi marilor vase.

Folosirea bioxidului de carbon (carboangiocardiografia) în locul substanţelor de contrast elimină unele riscuri şi permite diagnosticul diferenţial între pericardite şi miocardite.

S c i n t i g r a f i a , prin injectarea de iod radioactiv, ajută în diagnosticul unei pericardite prin compararea siluetei radiologice a cordului şi scintigrama conţinutului său sanguin. Folosirea unui izotop al cesiului care se fixează pe miocard dă relaţii asupra zonelor de infarct.

Relaţiile pe care trebuie să le indice examenul radiologic al cordului se vor referi mai întîi la m ă r i m e a sa. După cum s-a văzut, examenul fizic al inimii este dificil la unii bolnavi (obezitate, emfizem pulmonar, deplasări ale cordului). In aceste cazuri examenul radiologic este deosebit de util.

Aprecierea măririi globale a inimii este mai puţin precisă decît datele radiologice care se referă la cavităţile sale.

Mărirea de volum a v e n t r i c u l u l u i s t î n g (fig.25) lărgeşte silueta cordului posterior, în jos şi la stînga, iar a v e n t r i c u l u l u i d r e p t lărgeşte umbra cordului anterior, în sus, orizontal, spre stînga. In cazul unei măriri globale, examenul în diferite incidenţe, prin rotaţia toracelui poate stabili preponderenţa stîngă sau dreaptă. In aprecierea măririi cordului vom avea în vedere forma toracelui şi poziţia diafragmului, pentru a nu lua drept modificări de volum ale cordului poziţia sa orizontală (persoane scunde, cu torace scurt şi diafragm ridicat), sau poziţia verticală (persoane longilinie, înalte, cu diafragmul coborît).

Mărirea a t r i u l u i s t î n g este o constatare deosebit de utilă mai ales pentru bolnavii cu stenoză mitrală. Evidenţierea acestei măriri se poate face chiar în stadiile iniţiale prin examenul baritat al esofagului în poziţia oblic anterioară

dreaptă (OAD) şi laterală stîngă (LS), poziţii în care apare amprenta caracteristică a atriului mărit, pe esofag. Datorită poziţiei sale posterioare atriul stîng este greu accesibil examenului fizic şi acest fapt amplifică valoarea examenului radiologic.

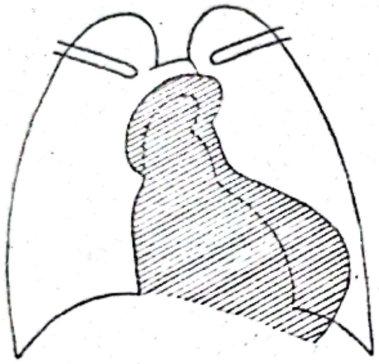

Fig.25 - Hipertrofie ventriculară stîngă (insuficienţă aortică)

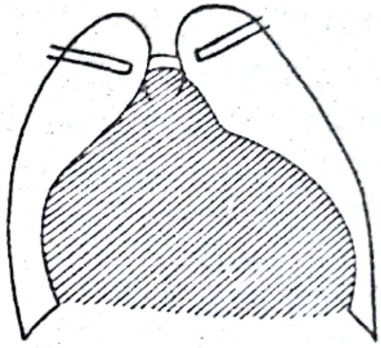

Fig.26 - Pericardită exsudativă. Cord globulos.

Mărirea a t r i u l u i d r e p t este rară, putîndu-se întîlni la bolnavi cu insuficienţă sau stenoză tricuspidiană, precum şi în caz de defect septal atrial larg. De obicei mărirea de volum a atriului drept însoţeşte mărirea şi a ventriculului, încît este greu să se facă o diferenţiere individuală. Evidenţierea acestei măriri se face pe seama alungirii şi proeminenţei arcului inferior drept în PA, a ocupării spaţiului retrosternal în LS, bombarea arcului anterior în OAS.

Inimile mari, cu ventriculul drept şi ambele atrii mărite, sînt de origine reumatismală, umbra cordului ocupînd aproape tot toracele. "Cor bovinum", din insuficienţa aortică, bombează în jos şi în afară, spre stînga, la dreapta nu se extinde prea mult.

O bombare importantă, care ocupă marginea stîngă a siluetei cardiace, cuprinzînd chiar şi vîrful, se poate observa uneori în infarcte miocardice întinse, anterioare sau laterale, constituind a n e v r i s m u l c a r d i a c. Examinarea atentă a acestei proeminenţe cicatriciale va arăta o dilatare în sistolă (pulsaţie paradoxală), în timp ce restul umbrei cardiace se contractă. Cînd cicatricea nu este prea mare pentru a produce un anevrism, zona afectată rămîne imobilă în sistolă.

O sursă de eroare radiologică o constituie depozitele masive de grăsime frecvente pe marginea stîngă a cordului şi mai rar la dreapta. Vom fi atenţi la diferenţele de densitate între umbra cordului şi a pachetului grăsos care este mai clară, precum şi prin faptul că în inspir profund masele grăsoase se detaşează de umbra cordului.

B o l i l e p e r i c a r d u l u i , în special pericardita exudativă (fig.26), cu revărsat mare lichidian în sacul pericardic, determină o mărire globală de volum a siluetei cardiace ("inimă în carafă"), cu micşorarea pulsatilităţii umbrei, dar aceste modificări nu sînt patognomonice, putînd fi întîlnite şi în marile dilatări ale inimii.

Informaţii mai bogate le căpătăm în cazul pericarditei cronice constrictive în care se poate remarca lipsa pulsatilităţii inimii din cauza îngroşării pericardului, iar în cazul prezenţei unor calcificări, acestea sînt bine evidenţiate. In afară de pericardită, calcificările pot fi date de o afecţiune miocardică (vechi infarct), iar uneori de calcificări valvulare (ex.stenoza aortică).

Examinarea a o r t e i se va face pe toate segmentele ei: ascendent, orizontal, descendent. Poziţiile de examinare sînt în PA şi OAS. Există metode de măsurare care însă trebuiesc interpretate după vîrstă, sex, greutate.

Cea mai frecventă modificare a aortei, vizibilă la examenul radiologic, este dilataţia generală a sa, cu predominanţă în por-

ţiunea ascendentă (hipertensiunea arterială, aortita aterosclerotică sau sifilitică). La bătrîni, datorită pierderii elasticităţii pereţilor, dilataţia este marcată, luînd aspectul aşa-zisei " ectazii senile " care poate duce chiar la rupere.

Anevrismele aortei toracice se evidenţiază în special prin examenul radiologic (fig.27); examenul clinic nu le poate decela decît cînd ating o dezvoltare importantă. Anevrismele sacciforme, chiar de mărime medie, scapă examenului clinic.

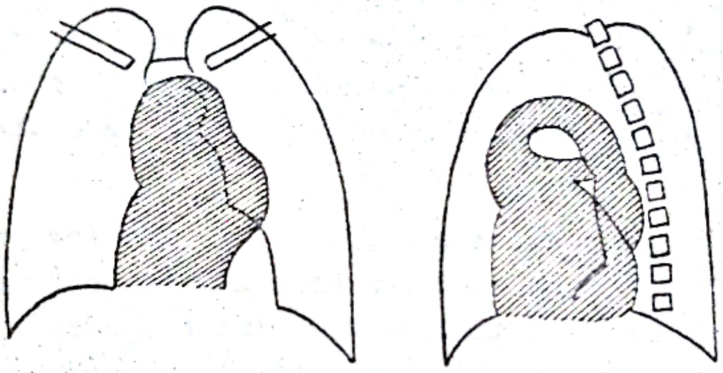

Fig.27 - Anevrism al aortei descendente (faţă şi profil)

Anevrismul disecant al aortei realizează aspectul " în ţeavă dublă de puşcă ", cu calcifierea tunicii interne (compararea clişeelor în serie).

Calcifierile aortei care pot cuprinde porţiuni din aorta toracică (cîrja, aorta descendentă, aorta abdominală) se întîlnesc în ateroscleroza generalizată. Concomitent se pot observa calcifieri la nivelul arterelor coronare, arterelor cerebrale şi renale. Calcifierile la nivelul aortei ascendente pot fi determinate de o veche aortită sifilitică.

Ca malformaţii congenitale care pot fi reperate radiologic menţionăm dextropoziţia aortei care nu are semnificaţie clinică decît în asociaţie cu alte malformaţii (artera subclaviculară luînd naştere din aorta descendentă şi care formează un inel în

jurul traheei şi esofagului).

Coarctaţia aortei este o altă afecţiune congenitală întîlnită la copii şi adulţii tineri. Se caracterizează prin ştergerea sau îngustarea butonului aortic sau a opacităţii de sub buton, prezenţa de incizuri costale determinate de eroziuni provocate de arterele intercostale, mult dilatate.

A r t e r a p u l m o n a r ă şi ramurile sale participă la formarea umbrei vasculare de la baza inimii. Dilatarea arcului pulmonar poate fi întîlnită în caz de: hipertensiune pulmonară consecutivă stenozei mitrale, hipertensiune pulmonară determinată de o tromboză pulmonară sau endocardită obliterantă, şunt stînga-dreapta (defect septal atrial) care încarcă circulaţia pulmonară, persistenţa canalului arterial, stenoză valvulară congenitală a orificiului pulmonar cu dilatare substenotică.

U m b r e l e h i l a r e cercetate radiologic ne informează asupra circulaţiei pulmonare. Lărgirea hilului, prin dilatarea arterelor şi venelor este o constatare frecventă în stenoza mitrală şi în insuficienţa ventriculară stîngă. In insuficienţa pulmonară valvulară severă, pulsaţiile puternice ale arterei pulmonare, deci şi a umbrelor hilare vor produce "dansul hilar" (semnul lui Pezzi). Este un semn inconstant în insuficienţa funcţională pulmonară, ca şi suflul lui Graham-Steel care de asemenea este intermitent.

Examinarea radiologică a m e d i a s t i n u l u i este de mare utilitate întrucît cordul şi marile vase sînt situate în această regiune şi prezintă raporturi anatomice cu alte formaţiuni care pot fi lezate sau, la rîndul lor, pot afecta cordul şi vasele. O dificultate mare o oferă uneori unele formaţiuni opace care pot fi animate de pulsaţii din vecinătate şi deci pot fi confundate cu un anevrism de aortă, precum şi un anevrism trombozat care nu mai prezintă o pulsatilitate evidentă.

Examenul p u l m o n a r poate arăta o încărcare a circulaţiei în caz de stază, tradusă prin hiluri mari, neomogene, cu spaţiul interhilo-cardiac ocupat, cîmpuri pulmonare înceţoşate. In ca-

Scanned with OKEN Scanner

zul edemului pulmonar accentuat se vor observa unele opacităţi pulmonare difuze, diseminate sau localizate, tranzitorii.

Cînd masa sanguină din plămîni se micşorează (stenoză pulmonară, tromboză pulmonară etc.) se va constata un aspect opus, adică o hiperclaritate a cîmpurilor pulmonare, cu hiluri mici, subţiri, iar către mijlocul şi periferia parenchimului, desenul vascular pare că lipseşte.

Particularităţi radiologice ale inimii la copii

La copii cordul are o poziţie mediană, pare globulos, prezentînd modificări în cei doi timpi ai respiraţiei (orizontal şi globulos în expir, se alungeşte şi se verticalizează în inspir).

Vom fi atenţi a nu confunda pediculul vascular cu o mărire a timusului. Butonul aortic nu este vizibil pînă la 4 ani; dacă este prezent pînă la această vîrstă, sau este mărit după 4 ani, denotă o anomalie a aortei. Arcul mijlociu (trunchiul şi conul arterei pulmonare) care prezintă o uşoară bombare nu va fi atribuit unei configuraţii mitrale.

Diagnosticul de cord mărit nu va fi pus decît printr-o examinare în diferite incidenţe (PA şi cele oblice).

ELECTROCARDIOGRAFIA

Electrocardiograma (EKg) reprezintă înregistrarea grafică a diferenţelor de potenţial electric care însoţesc o revoluţie cardiacă şi care sînt create de progresiunea sau regresiunea undei de excitaţie. In afara tulburărilor de ritm unde aportul EKg este hotărîntor ea ne oferă importante date care se referă la starea morfofuncţională a miocardului. Principiul care trebuie însă respectat în orice investigare a bolnavului, deci şi în ceea ce priveşte aportul pe care îl aduce EKg este acela de a face apel la o interpretare integrativă din care să nu lipsească datele examenului clinic.

Scanned with OKEN Scanner

In analiza unei EKg va trebui să ţinem seama de multiplele variaţii fiziologice determinate de constituţie, vîrstă, starea sistemului neurovegetativ şi endocrin, respiraţie etc. pentru ca aceşti factori să nu constituie surse de erori în interpretare.

Citirea unei electrocardiograme va începe prin reperarea principalelor accidente care vor fi supuse unei analize amănunţite înainte de a le atribui o semnificaţie patologică.(fig.28)

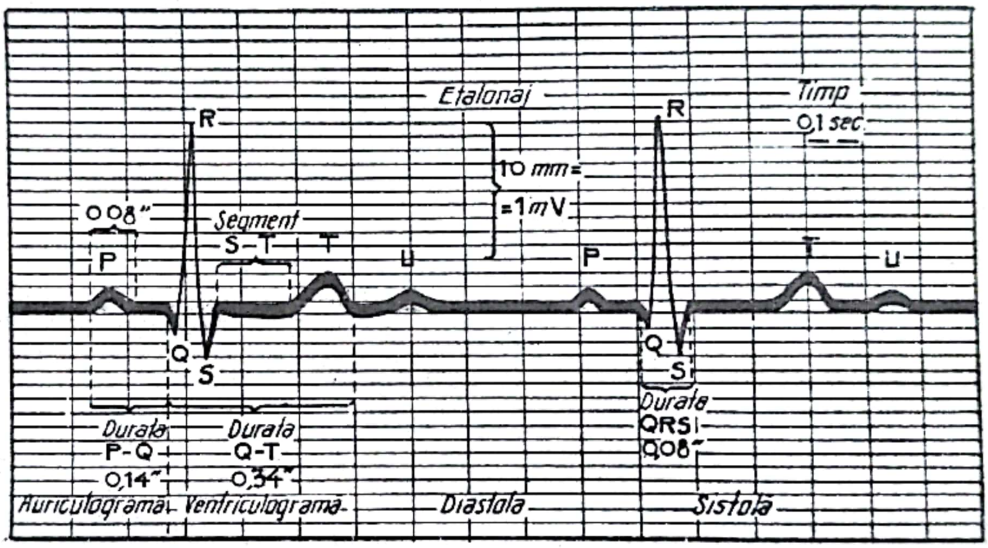

Fig.28 - Electrocardiograma (după Fattorusso)

U n d a P reprezintă unda de depolarizare atrială şi corespunde invaziei excitaţiei, născută la nivelul nodulului sinusal, de-a lungul pereţilor atriali, către atriul stîng şi către nodul atrio-ventricular. Are o durată de 0,06-0,12 sec. şi o amplitudine care variază, în derivaţiile periferice, de 1-3 mm. Normal poate fi negativă în D III şi aproape totdeauna în VR. Este mai slab reprezentată în derivaţiile precordiale, mai ales cele stîngi.

Ca modificări anormale mai importante menţionăm cele determinate de hipertrofia atriului stîng (undă bifidă depăşind 0,12 sec) şi în hipertrofia atriului drept (undă ascuţită, de amplitudine mare). Ca modificări de amplitudine amintim pe cele întîlnite în pericardită, fibroze atriale întinse sau infarcte atriale, unde unda P este de mic voltaj, la fel în caz de hiperkaliemie şi creşterea tonusului vagal. In hipokaliemie şi simpaticotonie amplitudinea este crescută. Administrarea chinidinei determină lărgirea şi creşterea undei P.

I n t e r v a l u l P - R (P - Q) reprezintă timpul de conducere al excitaţiei de la nodul sinusal la miocardul ventricular. Este intervalul de la începutul sistolei atriale şi debutul sistolei ventriculare. Durata normală a intervalului P-R variază cu vîrsta şi frecvenţa cardiacă (0,12-0,20 sec.). Raportat la vîrstă, limita superioară normală este de 0,16 sec. la copii, 0,18 sec. la adolescenţi şi 0,21 sec. la adulţi.

Alungirea intervalului P-R (peste 0,22 sec.) se întîlneşte în defectul septal atrial, defectul septal ventricular înalt, în blocul a-v gr.I, la vagotonici, sportivi, vîrstnici, în unele tahicardii supraventriculare (forma paroxistică atrială), după tratamente cu digitală, chinidină. Diagnosticul într-o alungire de origine funcţională sau organică se face prin administrarea de atropină; se normalizează în vagotonie şi rămîne nemodificat în caz de leziuni organice.

Scurtarea intervalului P-R (mai puţin de 0,10-0,12 sec.)se întîlneşte în ritmul nodal superior (complexul QRS are o durată normală), în sindromul Wolff-Parkinson-White (complexul QRS este mai mare de 0,10 sec.).

Durata intervalului poate fi variată (unde P independente de QRS) în disociaţia auriculo-ventriculară completă sau bloc a-v complet, mai rar în caz de disociaţie prin interferenţă.

C o m p l e x u l QRS reprezintă procesul de depolarizare ventriculară. R este prima undă a complexului ventricular, totdea-

una pozitivă. Orice deflexiune negativă care este înaintea undei R este un Q care totdeauna este negativă. Orice deflexiune negativă care urmează undei R este unda S, care de asemenea este totdeauna negativă. Prima deflexiune pozitivă care uneori urmează undei S este o undă R', iar prima deflexiune negativă care ar urma după unda S este o undă S'.

Complexul QRS prezintă importante variaţiuni de sens, morfologie, de amplitudine şi durată, în funcţie de vîrstă, constituţie, axa şi poziţiile electrice ale cordului.

Pozitivitatea sau negativitatea complexului QRS se socoteşte prin suma algebrică a deflexiunilor sale. Astfel el este negativ în derivaţiile precordiale drepte, cu un raport R/S de 1/6-1/8 , şi pozitiv în cele stîngi, cu un raport inversat. Complexul este pozitiv în D_1 şi D_2, negativ în VR şi variabil în celelalte variaţii.

Pozitivarea complexului QRS în derivaţiile precordiale drepte se întîlneşte în blocul de ramură dreaptă, sindromul Wolff-Parkinson-White (WPW).

Aprecierea creşterii de voltaj a complexului QRS se măsoară după unda R care depăşeşte 2,6 mV în V_5 şi V_6 sau cînd suma aritmetică a valorii undei S în V_2 şi unda R în V_5 este mai mare de 35 mm la persoanele peste 25 de ani (indice Sokolov-Lyon). Hipervoltajul complexului QRS se întîlneşte la copii, tineri longilini, iar în situaţii patologice în hipertrofii ventriculare, blocuri de ramură, sindrom WPW şi extrsistole ventriculare.

Se apreciază scăderea voltajului cînd suma aritmetică a deflexiunilor nu trece de 5 mm în conducerile membrelor sau 9 mm în V_2 (r + S) şi 7 mm în V_5 (q + R) sau(Q + R + s). Deflexiunile mici numai în conducerile membrelor n-au semnificaţie patologică întrucît sînt date de proiecţia perpendiculară pe planul frontal al vectorului de depolarizare ventriculară. Hipovoltaje patologice se întîlnesc în insuficienţa cardiacă, infarcte miocardice întinse, fibroze miocardice difuze, dar şi în unele afecţiuni extracardiace (emfizem pulmonar, obezitate, pneumotorax, pleurezii,

mixedem, sclerodermie, tumori mediastinale etc.).

Durata complexului QRS, măsurată de la începutul undei Q pînă la sfîrşitul undei S, în derivaţia unde este cea mai mare variază între 0,06-0,11 sec. Această durată depinde de vîrstă şi frecvenţa cardiacă, dar în limitele menţionate.

Mărirea duratei complexului QRS se întîlneşte în hipertrofia ventriculară stîngă, blocul intraventricular, sindromul WPW, cînd excitaţia nu este sinusală (ritmuri idioventriculare în blocul a-v complet) extrasistole ventriculare, tratamente cu chinidină, procainamidă, betablocanţi.

Morfologia complexului QRS prezintă variaţii fiziologice după vîrstă, tipul constituţional, axa şi poziţia electrică a inimii, iar în stări patologice va prezenta modificări în funcţie de cardiopatia în cauză.

S e g m e n t u l S-T şi u n d a T - faza terminală - reprezintă procesul de repolarizare ventriculară.

In timp ce segmentul ST este izoelectric sau uşor supradenivelat în derivaţiile precordiale drepte (0,25 mV) şi chiar de 0,4 mV la sportivii antrenaţi şi vagotonici, subdenivelarea sa mai mare de 0,1 mV în conducerile membrelor şi de 0,05 mV în conducerile precordiale stîngi este considerată anormală.

Unda T este o undă lentă, rotunjită, asimetrică, pozitivă în D_1, D_2, V_5, V_6, negativă în aVR şi variabilă în celelalte variaţii. In conducerile precordiale drepte unda T poate fi de 1 mV amplitudine, în timp ce unda r este de mic voltaj.

Unda T plată sau negativă, pînă la 0,1 mV în D_2, D_3 şi VF este considerată normală dacă cordul este orizontalizat şi axa QRS este deviată în stînga. T negativ în D_1 nu poate fi socotit normal decît în caz de dextrocardie.

Unda T poate fi modificată fără a o socoti patologică, în situaţii diverse ca: altitudine, aerofagie, ingestie de apă rece, după fumat, emoţii, hipnoză, la sportivi, hemoragii cerebrale, hiperventilaţie. Este foarte important a nu socoti la normali clinic unda T cu unele aparenţe ischemice drept stare patologică. Absenţa

elementelor clinice şi labilitatea modificărilor EKg de la o zi la alta, corectarea lor în inspir profund sau după efort, după administrarea de potasiu, vor pleda împotriva unei cardiopatii.

Asimetria normală a undei T constă în faptul că ramura ascendentă este mai lungă şi mai puţin oblică decît ramura descendentă. Este în general de acelaşi sens cu complexul QRS. Fiind însă legată de axul electric al cordului, frecvent se vor întîlni unde T izoelectrice, difazice sau negative în D_3 , în devieri la stînga ale axei, fără ca aceste modificări să fie interpretate drept patologice. Unda T poate de asemenea fi negativă în VL, în situaţia unui cord vertical, modificare fără semnificaţie.

In derivaţiile precordiale stîngi (V_5 şi V_6) unda T este pozitivă la normali, ea poate fi însă negativă în V_1, mai ales la tineri.

Modificările patologice ale fazei terminale pot fi grupate în alteraţii secundare şi primare.

Alteraţiile secundare rezultă ca o consecinţă a modificărilor complexului QRS : blocuri de ramură, hipertrofii ventriculare, extrasistole ventriculare, sindrom WPW. Modificările spaţiului ST sînt de sens opus complexului QRS şi de acelaşi sens cu unda T care este asimetrică.

Alteraţiile primare ale fazei terminale sînt independente de faza iniţială, fiind determinate de o modificare locală în durata procesului de excitaţie: afecţiuni coronariene, miocardopatii cronice, tulburări hidro-electrolitice, metabolice, endocrine, neuro-vegetative,după administrare de medicamente (digitală,chinidină). Segmentul S-T este de sens opus undei T, care este simetrică.

Alteraţiile secundare şi primare ale fazei terminale pot fi combinate. Exemplu: infarct miocardic asociat cu bloc de ramură.

I n t e r v a l u l Q - T este distanţa dintre începutul undei Q (sau R) pînă la sfîrşitul undei T. Măsurarea acestui interval este dificilă cînd unda T este izoelectrică, cînd unda U nu se detaşează evident de unda T, în caz de aritmii, cînd durata

complexului QRS este mai mare de 0,10 secunde etc.

Durata intervalului Q-T se calculează în procente faţă de valorile standard, raportîndu-se la frecvenţa ciclului cardiac anterior.

Alungirea intervalului Q-T poate fi fiziologică (mai mare la femeie decît la bărbat, de asemenea mai mare la copil şi bătrîn decît la adult) şi patologică (hipocalcemie, afecţiuni coronariene, hipertensiune arterială, insuficienţă aortică, cardită reumatismală, cord pulmonar acut, după tratamente cu chinidină, procainamidă, emetină).

Scurtarea intervalului Q-T se întîlneşte la vagotonici, în stări de hipercalcemie, hiperpotasiemie, anoxie acută a miocardului, pericardită acută, acţiunea căldurii, curenţi anodici, sub acţiunea unor medicamente şi substanţe toxice (digitală, cianuri, floruri).

U n d a U apare la 0,01-0,04 sec. după sfîrşitul undei T, are o durată de 0,16-0,25 sec., cu amplitudine mică (0,4-0,5 mV), proporţională faţă de unda T. Este prezentă în cel puţin una din cele 12 derivaţii clasice.

Semnificaţia undei U nu este bine stabilită: ar fi determinate de potenţiale tardive, de o repolarizare tardivă a septului sau de curenţi cauzaţi de distensia muşchiului cardiac la începutul diastolei.

Creşterea amplitudinei undei U se întîlneşte după efort, la sportivi, în hipopotasiemie, apoplexia cerebrală, tumori cerebrale, beri-beri.

Unda U negativă în D_1 este patologică. Negativarea ei în derivaţiile precordiale stîngi se observă în: hipertensiune arterială, hipertrofie ventriculară stîngă, cardiopatie ischemică.

Scanned with OKEN Scanner

Modificări ale electrocardiogramei în principalele stări patologice

Hipertrofiile atriale

H i p e r t r o f i a a t r i a l ă s t î n g ă (fig.29) se caracterizează prin unda P bifidă, negativă în V_1, cu durată mai mare de 0,11 sec. Aspectul bifid, fără creşterea duratei, va fi interpretat tot ca fenomen patologic în prezenţa stenozei mitrale diagnosticată clinic. Modificările similare celor din hipertrofie pot fi observate în pericardita constrictivă, miocardopatii, insuficienţă coronariană, după administrări de chinidină, şoc electric.

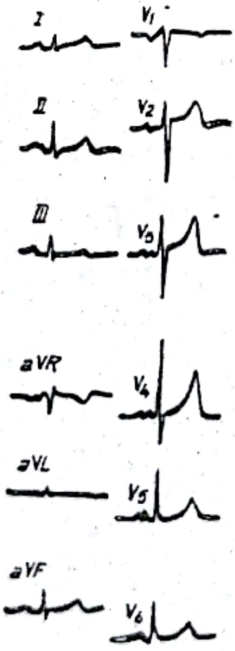

Fig.29 - Hipertrofie atrială stîngă

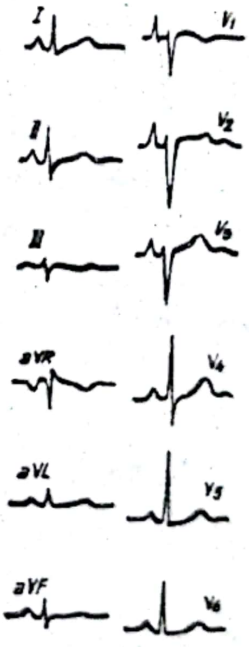

Fig.30 - Hipertrofie atrială dreaptă

H i p e r t r o f i a a t r i a l ă d r e a p t ă (fig.30) se caracterizează prin unde P de mare voltaj, ascuţite, uneori simetrice în D_2, aVF şi derivaţiile precordiale drepte.

Hipertrofiile atriale mari pot denivela segmentul P-R în sens opus undei P, precum şi segmentul ST.

Hipertrofiile ventriculare

In hipertrofiile ventriculare se constată următoarele modificări mai importante ale EKg: a)devierea axei de partea hipertrofiată, b)mărirea suprafeţei complexului QRS (prin mărirea amplitudinei şi lărgirea QRS), c)alterări ale fazei terminale, d)întîrzierea deflexiunii intrinsecoide în faţa ventriculului hipertrofiat.

H i p e r t r o f i a v e n t r i c u l a r ă s t î n g ă (Fig.31) determină modificări caracteristice atît în derivaţiile periferice cît şi în cele precordiale.

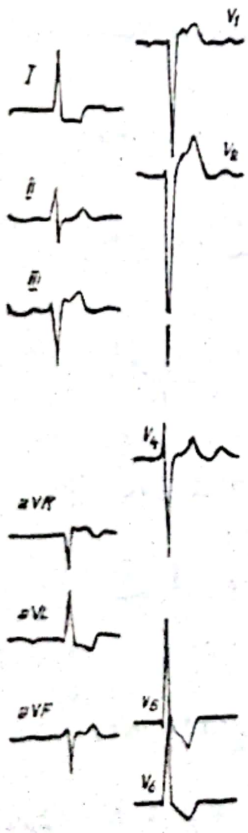

Fig.31 - Hipertrofie ventriculară stîngă

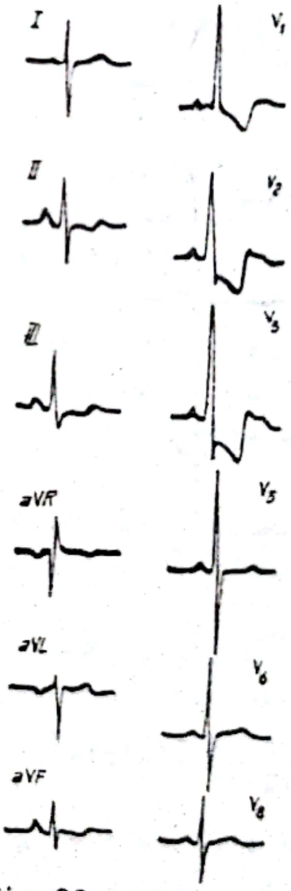

Fig.32 - Hipertrofie ventriculară dreaptă

In derivaţiile standard se va remarca o deviere la stînga a axei electrice (complexul QRS mare şi pozitiv în D_1 şi accentuat negativ în D_3). Faza terminală este aplatizată, difazică sau negativă în D_1 şi adesea în D_2. Vom ţine seama însă de poziţiile intermediare, semiverticale sau verticale ale cordului, care în caz de hipertrofie ventriculară stîngă dau imagini care pot sugera semne de hipertrofie dreaptă (exemplu: tineri cu insuficienţă aortică, hipertensiune juvenilă, stenoza istmului aortei, canal arterial).

In derivaţiile unipolare ale membrelor, unda T este pozitivă în VR. Complexul ventricular în VL şi VF va prezenta o morfologie în funcţie de poziţia cordului: dacă cordul este orizontal sau semiorizontal complexul este pozitiv, amplu, cu undă T aplatizată difazică sau negativă în VL; dacă cordul are o poziţie verticală sau semiverticală, complexul QRS este pozitiv, urmat de unda T aplatizată, difazică sau negativă în VF.

In derivaţiile precordiale se observă unde R mici sau chiar care dispar în una sau mai multe derivaţii drepte (ca în infarctul antero-septal), unde S mai accentuate ca în mod normal, iar faza terminală poate fi mai ridicată. Zona de tranziţie este adesea deplasată spre stînga şi este foarte strîmtă. Se remarcă o trecere bruscă între complexele negative şi pozitive, cîteodată sînt polifazice şi cu undă Q profundă.

In zona precordialelor stîngi se observă complexe QRS de mare amplitudine (peste 25 mm), cu undă T plată, difazică sau negativă. Undele Q pot fi mai profunde ca în mod normal, dar nu lărgite. Deflexiunea intrinsecoidă survine frecvent după 0,05 sec. în V_5 şi V_6; această modificare poate lipsi, dar uneori este singurul semn de hipertrofie ventriculară stîngă.

In emfizemul pulmonar, pneumotorax, pneumonie, tumori mediastinale, sclerodermie, tulburări hidroelecrolitice, insuficienţă cardiacă, miocardoscleroză, semnele de hipertrofie ventriculară stîngă pot lipsi în derivaţiile precordiale stîngi.

Subdenivelarea spaţiului S-T cu undă T plată, difazică sau negativă în precordialele stîngi se întîlneşte şi în ischemia mi-

tero-laterală şi după digitalizare, dar în primul caz unda T este simetrică, iar în al doilea se observă o scurtare a intervalului QT.

H i p e r t r o f i a v e n t r i c u l a r ă d r e a p t ă prezintă următoarele modificări (fig.32):

In derivaţiile standard axa electrică este deviată la dreapta (unda S profundă în D_1 şi undă R de mare amplitudine în D_3 şi precedată de Q marcat). Faza terminală este aplatizată, difazică sau negativă în D_2 şi D_3. Această imagine poate fi întîlnită în caz de poziţie verticală a cordului, fapt pentru care trebuie să ne folosim de precordiale.

In derivaţiile unipolare ale membrelor complexul QRS este în general negativ în VL şi accentuat pozitiv în VF.

In derivaţiile precordiale se remarcă modificări opuse undei EKg normale: în V_1 ,V_2 , undele R sînt de mare amplitudine, deflexiunea intrinsecoidă este întîrziată (peste 0,03 sec.), unda R poate fi precedată de o undă Q bine evidenţiată şi urmată de o undă T aplatizată, difazică sau negativă. Uneori, pentru demonstrarea hipertrofiei drepte, se va recurge la derivaţii speciale,plasate mai la dreapta (V_3r, V_4r)pentru a culege undele R de mare amplitudine.

Deplasarea electrodului spre stînga va evidenţia unde R care se micşorează căpătînd complexe RS, rS şi chiar QS. In cazuri neclare, prezenţa undei S profunde în precordialele stîngi va pleda pentru hipertrofie dreaptă.

Pentru hipertrofia dreaptă vor mai pleda existenţa modificărilor undei P (P "pulmonar") care este înaltă şi ascuţită în D_2 şi D_3 (cardiopatii congenitale, cord pulmonar cronic) sau îmbracă aspectul de P "mitral" (P lărgit şi bifid) şi existenţa unui bloc de ramură dreaptă (complet sau incomplet).

H i p e r t r o f i a b i v e n t r i c u l a r ă prezintă elemente asociate din ambele varietăţi, cu apreciere dificilă,datorită echilibrării forţelor electrice ale celor doi ventriculi.

Tulburări de conducere intraventriculare

Tulburările de conducere intraventriculare pot fi tranzitorii, de scurtă durată, la subiecţi sănătoşi, după efort, la copii cînd îşi măresc presiunea intraventriculară în timpul ţipetelor sau într-o embolie pulmonară(bloc de ramură dreaptă), dilataţie acută a ventriculului drept, bloc de ramură dreaptă sau stîngă în cursul infarctului miocardic.

Tulburările pot fi intermitente apărînd la unele revoluţii cardiace (extrasistole auriculare, fibrilaţie sau flutter atrial) şi se explică prin faptul că unele căi de conducere nu sînt ieşite din perioada refractară.

Mai importante sînt însă tulburările de conducere intraventriculare permanente: blocul de ramură, blocul de arborizaţie, blocul intraventricular.

B l o c u l d e r a m u r ă se diagnostichează pe baza următoarelor elemente: a)excitaţia ventriculară trebuie să aibă o origine supraventriculară (P-R mai mare de 0,10 sec.); b)lărgirea şi croşetarea complexului QRS din cauza drumului anormal al excitaţiei; c)deflexiunea intrinsecoidă întîrziată în faţa ventriculului stîng sau drept (bloc de ramură stîngă sau dreaptă).

B l o c u l d e r a m u r ă s t î n g ă (fig.33) se diagnostichează în prezenţa unui ritm sinusal, sau cel puţin supraventricular, complexul ventricular avînd ca anomalii: a)lărgirea complexului QRS peste 0,12 sec. în derivaţiile periferice şi peste 0,13 sec. în derivaţiile precordiale, de asemenea croşetaje şi îngroşări ale complexului QRS; b)întîrzierea deflexiunii intrinsecoide în derivaţiile precordiale stîngi (V_6) de peste 0,05 sec. Se remarcă complexe QRS pozitive în derivaţiile care privesc ventriculul stîng (V_5 ,V_6 ,D_1 şi VL), în condiţiile unei poziţii normale a cordului.

B l o c u l d e r a m u r ă d r e a p t ă (fig.34) se caracterizează prin: a)lărgirea complexului QRS peste 0,12 sec. în

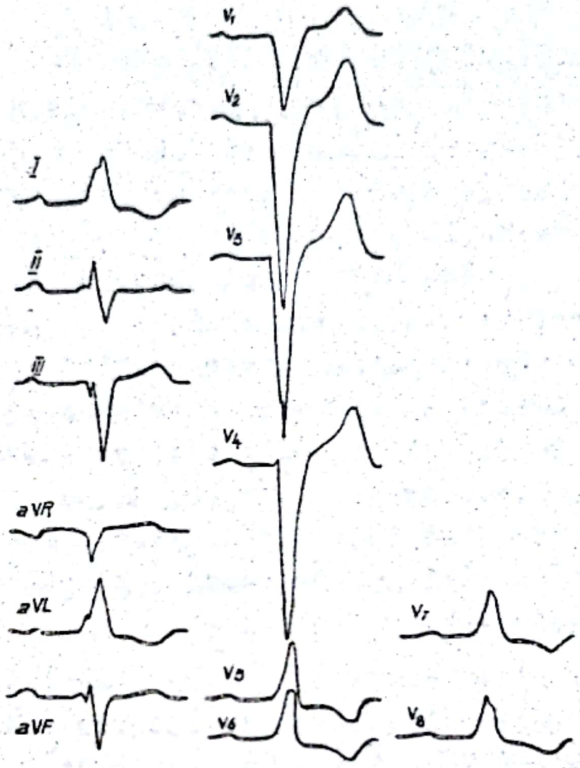

Fig.33 - Bloc major de ramură stîngă (după Kleinerman)

derivaţiile periferice şi 0,13 sec. în derivaţiile precordiale (valori mai mici se întîlnesc la copii sau în caz de bloc incomplet); b)întîrzierea deflexiunii intrinsecoide în derivaţiile precordiale drepte (V_1 şi V_2) depăşind 0,03 sec. adesea, cu complex în formă de M. Dacă poziţia cordului este normală, în V_5, V_6, D_1 şi VL complexul QRS este alcătuit dintr-o undă iniţială negativă mică(q inconstant) , urmată de o undă R subţire şi de o undă S lărgită şi groasă, nu prea profundă.

Blocurile de ramură pot fi incomplete în prezenţa unei morfologii care sugerează o tulburare de conducere în unul din ramurile fasciculului lui Hiss dar la care timpul de conducere intraventricular nu atinge valorile amintite ale blocului tipic.

Ca semnificaţie, blocurile de ramură presupun existenţa unor procese inflamatorii, ischemice sau degenerative la nivelul sis-

temului specific de conducere, cu dilatări la nivelul ventriculilor.

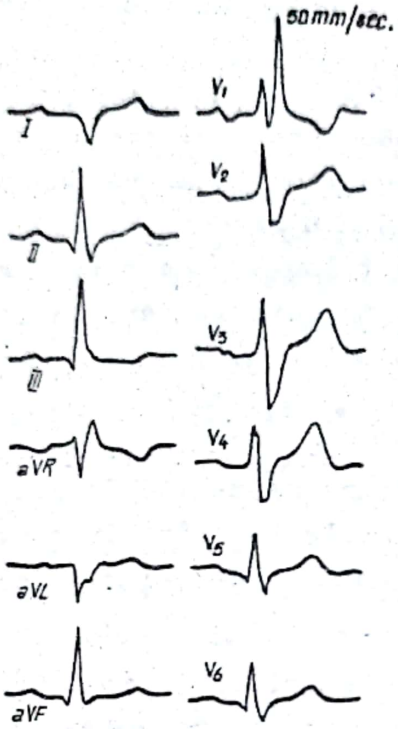

Fig.34 - Bloc major de ramură dreaptă

Dacă blocul de ramură dreaptă poate fi întîlnit la copii şi tineri normali, blocul de ramură stîngă are aproape totdeauna semnificaţie patologică, întîlnindu-se în caz de hipertrofii ventriculare stîngi sau cardiopatie ischemică.

B l o c u l d e a r b o r i z a ţ i e este considerat ca o manifestare a infarctului miocardic (bloc post infarct). Se caracterizează prin mărirea duratei QRS între 0,11-0,15 sec., cu prezenţa semnelor de infarct.

B l o c u l i n t r a v e n t r i c u l a r constă într-o tulburare de conducere pe peretele ventricular, mai ales cel stîng, consecinţă a unui infarct miocardic sau unor leziuni neischemice întinse. Electrocardiograma prezintă o lărgire a complexului QRS, cu crăşetări în partea mijlocie sau terminală a acestuia.

Sindromul Wolff-Parkinson-White (WPW)

Sindromul WPW sau sindromul de preexcitaţie, se caracterizează prin scurtarea intervalului P-R sub 0,12 sec., un complex QRS lărgit, cu prezenţa în partea iniţială a unei unde delta, modifi-

cări secundare de fază terminală (S-T invers QRS-ului) şi în cea mai mare parte a cazurilor prin crize de tahicardie paroxistică.

Sindromul WPW poate fi observat la indivizi aparent sănătoşi cardiac, dar în 30-40 % se asociază unei cardiopatii congenitale sau cîştigate. Poate fi tranzitoriu sau permanent, se observă la orice vîrstă, mai frecvent la bărbat.

Bolnavii cu WPW au frecvente tulburări de ritm: extrasistole atriale, nodale, ventriculare, tahicardie paroxistică atrială, fibrilaţie atrială.

Afecţiunile coronariene

Electrocardiograma are o valoare deosebită în diagnosticul afecţiunilor coronariene. Modificările EKg sînt în raport cu gradul alterărilor electrice determinate de: simpla ischemie, leziune sau necroză.

I s c h e m i a se traduce electric prin modificarea undei T care devine plată, pe linia izoelectrică sau negativă şi simetrică în una sau mai multe derivaţii. Modificarea undei T trebuie însă apreciată, aşa cum s-a văzut, în contextul clinic şi a altor date paraclinice, întrucît ea se produce în multiple alte situaţii.

Modificările l e z i o n a l e îşi au expresie în aspectul segmentului ST care va prezenta denivelări opuse undei T, modificări rezultate în urma unui proces inflamator - exsudativ (unda de leziune).

Supradenivelarea segmentului ST şi cu T negativ, localizează procesele în regiunea subepicardică, iar subdenivelarea, cu T pozitiv ascuţit, marchează ischemia şi leziunea în regiunea subendocardică. Aceste aspecte pot fi întîlnite în sindromul intermediar.

Unda de n e c r o z ă care reprezintă criteriul aproape sigur al infarctului miocardic este modificarea undei Q care apare lărgită (peste 0,04 sec.), crestată, cu o amplitudine mai

mare de 1/3 din unda R. Localizarea sa poate indica sediul infarctului. Astfel prezenţa unei unde Q patologice, cu segment ST supradenivelat şi T negativ în D_1 şi D_2 precum şi pe o întindere variabilă în derivaţiile precordiale, stabileşte un infarct anterior. In D_3 şi VF se remarcă modificări inverse ("în oglindă"),deci cu R, ST subdenivelat şi T pozitiv, ascuţit. In infarctul posterior modificările directe se observă în D_3 şi aVF, iar imaginea indirectă ("în oglindă") se constată în D_1 şi precordiale.

O undă Q cu aspect patologic în D_3 nu are semnificaţie de necroză decît dacă o găsim şi în aVF. Acest aspect este denumit Q_3 "de poziţie", întîlnit la subiecţii cu cord orizontalizat şi care se modifică în inspir.

Urmărirea modificărilor EKg în infarct poate stabili fazele sale evolutive: stadiul supraacut, din primele ore, cu supradenivelare accentuată a segmentului ST care face corp comun cu unda T, stadiul acut (după circa 8 ore), caracterizat prin Q, ST supradenivelat, T negativ (unda lui Pardee), stadiul subacut în care segmentul ST coboară treptat pînă la linia izoelectrică şi stadiul cronic caracterizat prin persistenţa undei Q (undă a sechelelor), iar unda T revenind de obicei la normal (fig.35).

Tulburările de ritm

Definirea tulburărilor de ritm se va face precizînd frecvenţa şi ritmicitatea atrială şi ventriculară, aspectul undelor P şi a complexului QRS, a raportului dintre aceste unde.

Aritmiile sînt o constatare frecvent întîlnită în practica curentă, observate chiar şi la indivizii sănătoşi (extrasistole, aritmia sinusală, unele tahicardii paroxistice). Mai frecvent însă ele sînt produse de o suferinţă cardiacă care poate fi determinată de: procese inflamatorii, degenerative, tulburări metabolice, insuficienţă cardiacă, anoxie miocardică, efecte medicamentoase, tulburări electrolitice.

Ca mecanism de producere aritmiile sînt determinate de tulburări în formarea impulsului cardiac (tulburări de excitabilitate), sau de perturbări în conducerea biocurenţilor pe traiectul siste-

mului excito-conductor (tulburări de conducere).

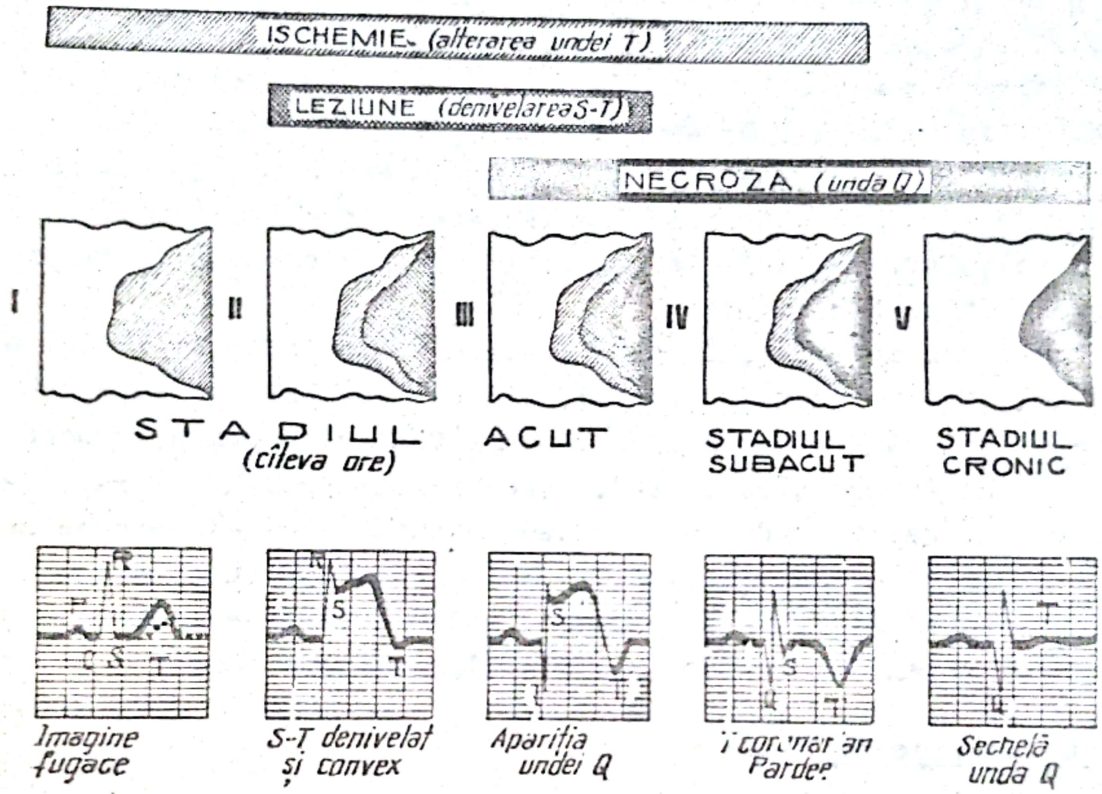

Fig.35 - Evoluţia electrocardiografică a infarctului miocardic (după Fatterusso)

T u l b u r ă r i l e d e e x c i t a b i l i t a t e realizează ritmuri normotope (tahicardie, bradicardie aritmie sinusală) şi ritmuri heterotope (ritm nodal, idioventricular, extrasistole, tahicardii paroxistice supraventriculare, fibrilaţie şi flutter atrial, tahicardie paroxistică ventriculară, fibrilaţie ventriculară).

R i t m u r i n o r m o t o p e

T a h i c a r d i a s i n u z a l ă se întîlneşte în următoarele circumstanţe: a)mărirea tonusului simpatic (efort, emoţii, ortostatism); b)acţiuni toxice: atropina (paralizia vagului), adrenalina (excitarea simpaticului), cafea, ceai, nicotină, nitriţi, chinidină, stările febrile ale maladiilor toxico-infecţioase, hipertiroidism (stare toxică şi mărire a tonusului simpatic);c)în stările de şoc şi hemoragii; d)în bolile organice ale cordului (cardita reumatismală, stenoza mitrală, insuficienţa aortică, insuficienţa cardiacă).

Frecvenţa cardiacă este peste 100/minut. Valori în jur de 160-180/minut sînt etichetate drept tahicardie paroxistică atrială.

Electrocardiograma se caracterizează prin complexe QRS normale, precedate de unda P, cu interval P-R mai scurt (fig.36 a).

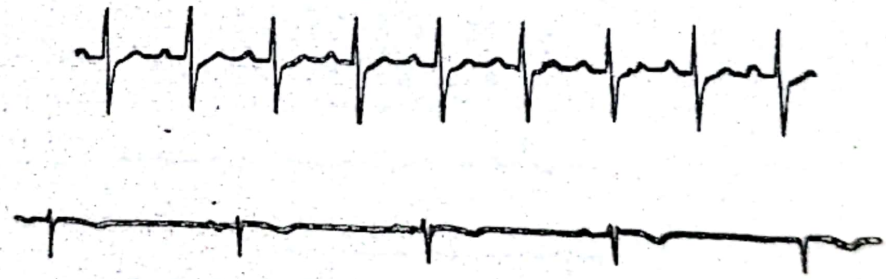

Fig.36 a. tahicardie sinuzală; b. bradicardie sinuzală

B r a d i c a r d i a s i n u z a l ă are o frecvenţă sub 60, se poate confunda cu ritmul nodal (sub 40 impusuri pe minut) sau blocul sino-atrial.

Condiţiile etiologice ce o pot determina sînt: a)origine constituţională; b)la sportivii antrenaţi; c)mărirea tonusului vagal: compresiunea pe sinusul carotidian, reflex oculo-cardiac, mărirea presiunii intracraniene în caz de edem cerebral, meningită, tumoră cerebrală, reflexe vago-vagale, în unele stări postinfecţioase ca gripa, febra tifoidă, origine toxică (digitală, doze

mari de chinidină, ictere), stări variate (beri-beri, mixedem, la unii aterosclerotici şi hipertensivi).

Electrocardiograma arată complexe normale, cu un interval P-Q (P-R) mai mare de 0,12 sec. (fig.36 b).

A r i t m i a s i n u z a l ă este de obicei de origine respiratorie, prezentînd o accelerare în expir şi rărire în inspir, se întîlneşte mai frecvent la copii şi tineri. Există şi o aritmie sinuzală nerespiratorie, întîlnită mai rar, la bătrînii aterosclerotici la care se constată faze de rărire şi accelerare a ritmului sinuzal.

R i t m u r i h e t e r o t o p e

R i t m u l n o d a l (fig.37) apare în situaţia cînd impulsul care comandă automatismul cardiac ia naştere în nodul a-v: a) cînd automatismul nodului sinuzal scade sub frecvenţa celui nodal (ritm nodal pasiv); b)cînd se produce o excitare a nodului atrio-ventricular care îi creşte frecvenţa peste cea a nodului sinuzal preluînd, în această eventualitate, conducerea (tahicardie nodală); ritmul nodal este denumit activ.

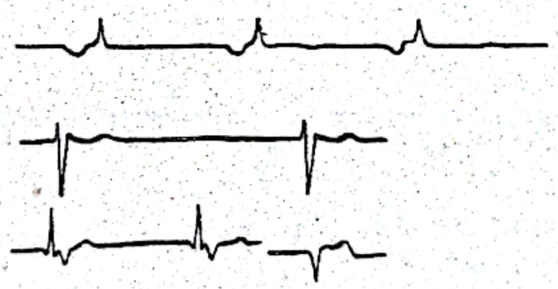

Fig.37 - Ritm nodal: a)superior, b)mediu, c)inferior

Ritmul nodal pasiv are o frecvenţă de 35-50/minut, prezintă unde P negative (D_2 ,D_3 , VF), cu interval P-R mai mic de 0,12 sec. (ritm nodal superior), unde P înglobate în complexul QRS (ritm nodal mijlociu) şi unde P negative, după complexul QRS, cu interval R-P sub 0,12 sec. (ritm nodal inferior). Cînd ritmul nodal ia naştere în partea superioară a nodului atrio-ventricular, lîngă sinu-

sul coronarian, se traduce electric prin interval P-R puţin scurtat, unde P negative în D_2 ,D_3 şi VF, purtînd denumirea de ritmul sinusului coronarian.

R i t m u l i d i o - v e n t r i c u l a r (fig.38),rar

Fig.38 - Ritm idio-ventricular

întîlnit, cu o frecvenţă sub 40/minut, se realizează cînd ventriculii nu mai primesc impulsuri de la centrii superiori (vezi blocul atrio-ventricular complet).

E x t r a s i s t o l e l e sînt contracţii premature ale cordului sau ale unei părţi din cord. Excitaţia care determină aceste contracţii ia naştere în afara nodului sinusal şi surprinzînd miocardul ieşit din perioada refractară absolută, îi va provoca o contracţie. Originea extrasistolelor poate fi supraventriculară (atriale şi nodale) sau ventriculare.

E x t r a s i s t o l e l e a t r i a l e (fig.39) se ca-

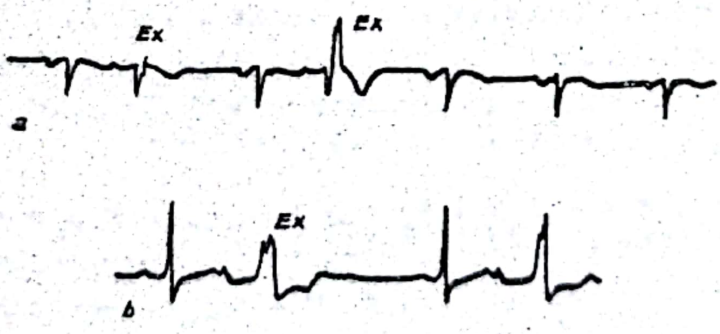

Fig.39 - Extrasistole atriale

racterizează prin unde P positive, cu morfologie uşor diferită de cea a ritmului sinusal, interval P-R în funcţie de localizarea

focarului ectopic şi complexe QRS normale sau anormale (dacă extrasistola este precoce, impulsul întîlnind căi de conducere a-v încă în perioadă refractară relativă). Dacă ventriculul este surprins în perioadă refractară absolută, unda P nu mai este urmată de complex ventricular (extrasistolă blocată). Cînd pe acelaşi traseu se întîlnesc unde P extrasistolice cu aspect diferit, este vorba de extrasistolele atriale multifocale, situaţie ce poate duce la fibrilaţie atrială.

E x t r a s i s t o l e l e n o d a l e (fig.40) se caracterizează prin complexe QRS nelărgite, premature, precedate sau

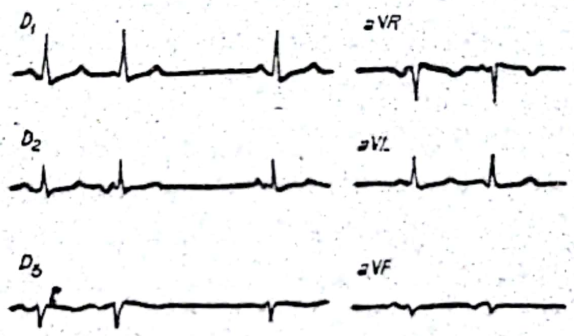

Fig.40 - Extrasistole nodale superioare

neprecedate de undă P negativă sau difazică. Undele P preced complexul (extrasistolă nodală superioară), lipsesc (extrasistolă nodală mijlocie) sau urmează complexului ventricular (extrasistolă infranodală).

E x t r a s i s t o l e l e v e n t r i c u l a r e (fig.41) prezintă complexe QRS premature, lărgite (peste 0,10 sec.), adesea crogetate, neprecedate de undă P, cu modificări secundare ale fazei de repolarizare ventriculară. Ritmul nodului sinusal se păstrează nealterat, fapt evidenţiat de prezenţa undelor P de formă normală şi la intervale regulate. Extrasistola este urmată de pauză compensatorie completă. Sensul complexului dă indicaţii asupra localizării extrasistolelor: extrasistolele ventriculare stîngi au

complex QRS negativ în D_1 şi precordiale drepte şi pozitiv în D_3 şi precordiale stîngi. Extrasistolele ventriculare bazale au complexul QRS pozitiv în toate derivaţiile standard, localizarea lor stîngă sau dreaptă făcîndu-se după derivaţiile precordiale. Extrasistolele apicale au complexul QRS negativ în toate derivaţiile standard. Extrasistolele septale au complex ventricular cu morfologie normală dar fără undă P. Extrasistolele ventriculare interpolate apar sub formă de complex QRS deformat, intercalat la mijlocul unui ciclu cardiac normal. Unda de excitaţie atrială normală care survine după extrasistolă găseşte căile de conducere ieşite din perioada refractară, deci se va obţine un răspuns ventricular normal.

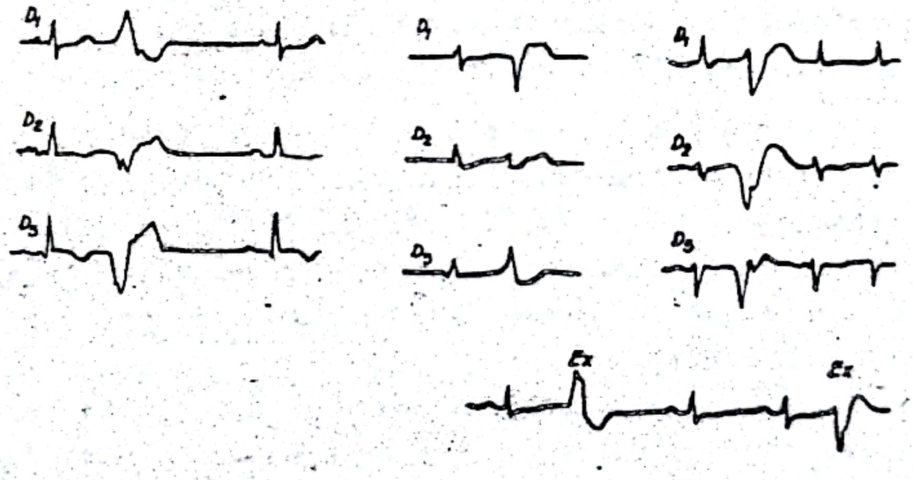

Fig.41 - Extrasistole ventriculare: a)dreaptă; b)stîngă; g)apicală; h)interpolată.

Extrasistolele ventriculare şi supraventriculare pot fi întîlnite în afara oricărei leziuni cardiace manifestă. Ele sînt rare la copii, dar incidenţa lor creşte cu vîrsta. Pot fi declanşate în mod reflex de o respiraţie profundă, tuse, deglutiţie, stări emotive, în boli digestive (coleocistopatii), boli ale aparatului respirator, boli infecţioase, abuz de cafea, fumat. Aceste extrasistole sînt considerate b e n i g n e , păstrîndu-şi o morfologie constantă.

De cele mai multe ori extrasistolele pot traduce existenţa unor boli ale inimii (valvulopatii, cardiopatie ischemică, leziuni inflamatorii sau degenerative, pericardită, endocardită, intoxicaţia cu digitală).

Modul de succesiune a extrasistolelor, în special pentru cele ventriculare, creează următoarele varietăţi: extrasistole izolate, bigeminism (extrasistolă care urmează după fiecare revoluţie cardiacă de origine sinusală), trigeminism (la două revoluţii cardiace de origine sinusală survine o extrasistolă), quadrigeminism (extrasistolă care apare după trei revoluţii cardiace).

Extrasistolele care survin la intervale regulate determină o " aritmie ritmată " sau aloritmia (cu aspecte de bigeminism, trigeminism, extrasistole sporadice, la acelaşi pacient).

Extrasistolele care apar în serie, întrerupînd din cînd în cînd un ritm sinusal, sînt denumite " în salve ".

T a h i c a r d i a p a r o x i s t i c ă (boala lui Bouveret) este o aritmie cu frecvenţă rapidă, care apare sub formă de accese, în aparenţă nemotivate. Debutul şi încetarea accesului pot fi la fel de subite. Adesea tahicardia paroxistică este precedată de extrasistole de aceeaşi morfologie ca şi cele care formează accesul tahicardic.

După originea centrului ectopic care se substituie temporar nodului sinusal şi care emite stimuli cu frecvenţă foarte mare, tahicardiile paroxistice se clasifică în: a) tahicardie paroxistică supraventriculară (atrială şi nodală) şi b) tahicardie paroxistică ventriculară.

T a h i c a r d i a p a r o x i s t i c ă s u p r a v e n t r i c u l a r ă - fig.42 (atrială şi nodală) prezintă o frecvenţă atrială în jur de 200/minut, regulată şi fixă, cu unde P

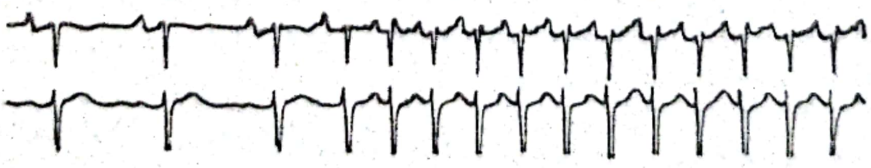

Fig.42 - Tahicardie paroxistică atrială

modificate şi complexe QRS de aspect normal. Poate fi întîlnită la pacienţi fără leziuni cardiace, la tineri, la femei mai frecvent decît la bărbaţi. Este observată la nevrotici, hipertiroidieni, la cei cu leziuni organice (cardiopatie ischemică).

Frecvenţa foarte rapidă, durata mai îndelungată, mai ales la persoanele în vîrstă, determină fenomene de ischemie cerebrală (lipotimie) sau coronariană (accese anginoase) iar după 2-3 zile apar fenomene de insuficienţă cardiacă hipodiastolică. Accesul poate fi deseori oprit prin manevre vagale (Valsalva, Müller, comprimarea sinusului carotidian).

F l u t t e r - u l a t r i a l (fig.43) se datoreşte



Fig.43 - Flutter atrial cu bloc variabil

unui grad înalt de excitabilitate a musculaturii atriale caracterizat prin succesiunea neîntreruptă de unde P, de formă, amplitudine şi durată regulate. Contracţiile atriale se succed cu o frecvenţă de circa 300/minut (250-400/minut) dar nu toate pot fi transmise ventriculelor, datorită unui blocaj funcţional. In funcţie de acest blocaj funcţional frecvenţa ventriculară va fi de 75-150/minut (blocaj 2:1 ; 3:1 ; 4:1). Deci ritmul ventricular va fi rapid, regulat şi variabil în raport cu gradul de blocaj. Dacă blocajul este neregulat, alura ventriculară este rapidă, neregulată şi variabilă, putîndu-se confunda cu fibrilaţia atrială.

F i b r i l a ţ i a a t r i a l ă (fig.44) ca şi flutterul atrial pot fi considerate varietăţi de tahicardie supraventriculară. Fibrilaţia atrială este determinată de contracţii atriale extrem de frecvente, parcelare şi ineficiente, cu o alură de

400-600/minut, cu un blocaj funcţional ventricular care va realiza un ritm complet neregulat (ca frecvenţă şi amplitudine) a contracţiilor cardiace, în jur de 120-180/minut. Teoria lui Rotberger-Scherff-Prinzmethal afirmă că fibrilaţia este dată de un focar ectopic care emite stimuli cu o frecvenţă foarte mare, stimuli care activează tot timpul alte fibre musculare ieşite din perioada refractară.

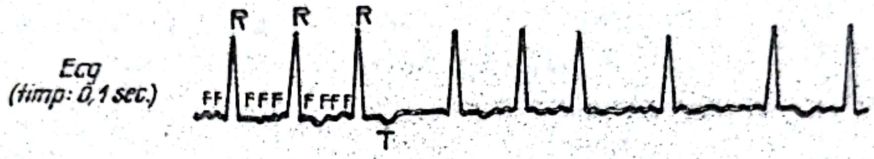

Fig.44 - Fibrilaţie atrială

Din punct de vedere electrocardiografic fibrilaţia atrială se caracterizează prin: a)absenţa undei P, b)prezenţa în unele derivaţii (mai ales D_2) de unde mici, neregulate ca formă, amplitudine şi durată (unde F sau f), şi c)ritm ventricular total neregulat, cu complexe QRS normale, atît timp cît nu există o tulburare a conducerii intraventriculare.

Fibrilaţia atrială, una din cele mai frecvente tulburări de ritm , va fi întîlnită în următoarele situaţii patologice: a) leziuni degenerative miocardice (ateroscleroză coronariană, hipertensiune arterială), b)valvulopatii (cel mai frecvent stenoza mitrală), c) hipertiroidism, d)stări diverse (emfizem pulmonar, lues, pericardite, boli infecţioase acute).

Sînt şi situaţii cînd prezenţa unei fibrilaţii atriale nu coincide cu existenţa unei cardiopatii (5-8 %).

Trebuie subliniată şi constatarea că fibrilaţia atrială este rară la anginoşi şi că cei care prezintă fibrilaţie atrială fac rar crize de angină pectorală.

Fibrilaţia atrială se poate prezenta sub două aspecte principale: paroxistică şi permanentă. In ambele cazuri, cînd frecvenţa ventriculară este crescută ,umplerea diastolică este inegală,

aşa încît debitul sistolic nu va determina pulsaţii arteriale odată cu fiecare sistolă. Discordanţa dintre numărul contracţiilor ventriculare şi numărul pulsaţiilor radiale se numeşte "deficit de puls".

T a h i c a r d i a p a r o x i s t i c ă v e n t r i c u l a r ă are aproape întotdeauna un prognostic sever. Apare la vîrstnici, ateroscleroticî, la cei cu cardiopatie ischemică, în supradozări cu digitală, chinidină sau procainamidă. Alure ventriculară este rapidă (150-220/minut), regulată şi fixă. Pe EKg se observă o disociaţie între complexele ventriculare care au ritm rapid şi atrii (undele P) care se succed după frecvenţa nodului sinusal. Complexele ventriculare sînt deformate, ca în orice extrasistolă ventriculară. Accesul este foarte grav datorită pericolului de a se transforma într-o fibrilaţie ventriculară mortală.

F l u t t e r - u l v e n t r i c u l a r este o aritmie rară care constă într-o tahicardie ventriculară de mare frecvenţă, cu complexe QRS lărgite şi croşetate, fără intervale diastolice electrice. Această aritmie poate precede instalarea fibrilaţiei ventriculare (fig.46).



Fig.45 - Tahicardie paroxistică ventriculară

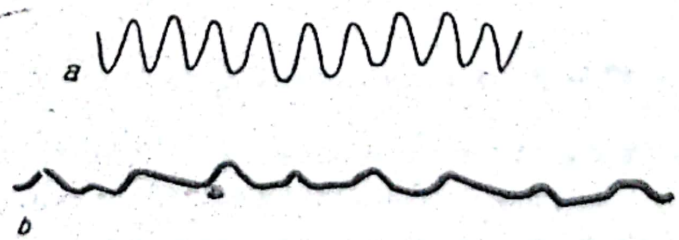

Fig.46 - Flutter ventricular.Fibrilaţie ventriculară

F i b r i l a ţ i a v e n t r i c u l a r ă se caracterizează prin :complexe QRS total deformate (amorfe, largi, neregulate) fapt ce nu permite identificarea accidentelor. Survine în caz de infarct miocardic, insuficienţă cardiacă ireductibilă, intoxicaţie cu digitală şi chinidină. Diagnosticul se pune numai prin EKg , dar trebuie surprins, întrucît evoluţia este obişnuit fatală, prin stop cardiac. (fig.46).

Tulburări de conducere atrio-ventriculare

Miocardul nediferenţiat cît şi ţesutul specific au proprietatea de a conduce impulsul sinuzal către fascicolul lui Hiss la nivelul căruia viteza de conducere este maximă (4 m/sec) şi de aici în miocardul ventricular. După sediul tulburărilor de conducere se disting următoarele varietăţi: a)bloc sino-atrial, b)bloc atrio-ventricular şi c)bloc intraventricular.

Condiţiile etiologice care realizează astfel de tulburări sînt: hipertoniile vagale, procese toxiinfecţioase sau ischemice la nivelul ţesutului de conducere. In aceste circumstanţe transmisia excitaţiei sinuzale se face cu întîrziere constantă sau progresivă, sau se produce o blocare tranzitorie, intermitentă sau totală.

B l o c u l s i n o - a t r i a l (fig.47) reprezintă un blocaj între nodul sinusal şi atriu. Electrocardiografic se pre-



Fig.47 - Bloc sino-atrial (2/1)

zintă sub formă de diastole care au o durată de două sau de trei ori intervalul R-R normal. In aceste perioade diastolice lungi nu se remarcă nici unde P şi nici complexe QRS.

B l o c u l a t r i o - v e n t r i c u l a r g r a d u l I

(fig.48) se caracterizează printr-o unică anomalie: prelungirea

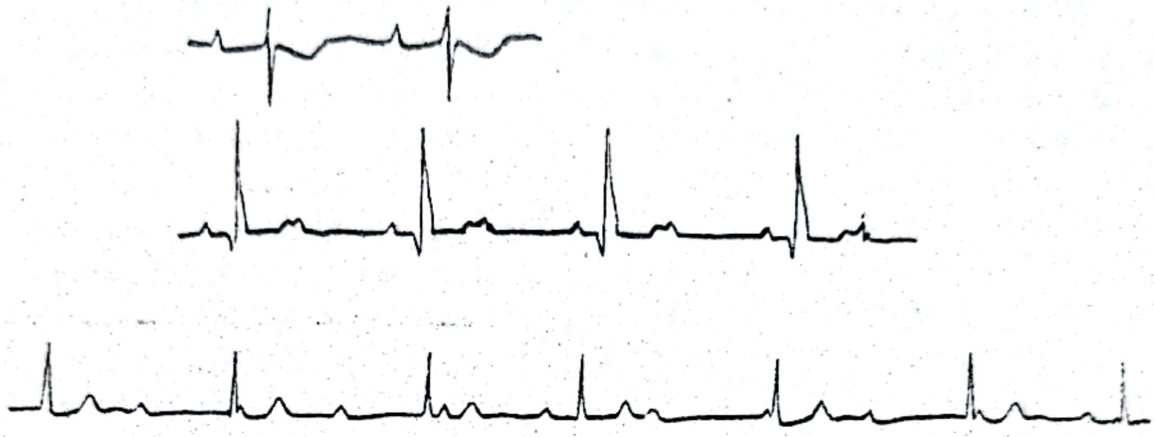

Fig.48 - Bloc atrio-ventricular gr.I; bloc a-v gr.II (2/1); bloc a-v complet.

intervalului P-R peste 0,22 sec. Este o constatare frecventă în reumatismul articular acut şi denotă lezarea miocardului.

Dacă intervalul P-R creşte progresiv de la o sistolă la alta, încît, la un moment dat , excitaţia atrială surprinde ventriculul în perioadă refractară, se va omite un complex QRS care nu mai urmează undei P. După aceasta, fenomenul de alungire progresivă se produce din nou, putîndu-se realiza blocaje 3/2, 4/3, 5/4. Fenomenul acesta este cunoscut sub denumirea de p e r i o a d e W e n c k e b a c h.

B l o c u l a - v g r a d u l I I (fig.48) se caracterizează printr-un răspuns ventricular la numai 2, 3 sau 4 stimulări atriale, deci blocuri cu relaţii fixe între sistolele atriale şi cele ventriculare. Acest gen de bloc determină o bradicardie influenţată prin efort (dublare sau triplare a numărului bătăilor cardiace).

B l o c u l a - v g r a d u l III (blocul complet) este determinat de o întrerupere completă a căilor de transmisie a-v, încît nici un impuls supraventricular nu ajunge la ventriculi, ceea ce face ca activitatea electrică a atriilor şi ventriculilor să se desfăşoare independent (fig.48). Electrocardiografic se vor constata complexe QRS deformate, cu o frecvenţă regulată şi joasă (ritm idio-ventricular), independente de undele P care au frecvenţa sinuzală.

Clinic se evidenţiază o bradicardie în jur de 40/minut, regulată, fixă, neinfluenţată de efort. La ascultaţie se pot percepe între zgomotele ventriculare, zgomote surde, îndepărtate, cu frecvenţă mai mare, determinate de contracţiile atriale (s i s t o l e în e c o u). Cîteodată, cînd sistola atrială coincide cu cea ventriculară, se percepe "zgomotul de tun". Pulsul jugular prezintă mai multe bătăi decît cele ale cordului.

In cazuri de rărire accentuată a ritmului idio-ventricular apar fenomene de ischemie cerebrală, ameţeli, tendinţă la crize sincopale, realizînd sindromul lui Adams-Stokes. Sincopa se produce în momentul instalării blocului a-v complet (ritmul idio-ventricular nu funcţionează imediat cu o frecvenţă suficientă), în cursul unei bradicardii extreme sau în caz de apariţie a unor accese de tahicardie sau fibrilaţie ventriculară.

Vectocardiografia

Vectocardiografia este metoda de explorare a curenţilor de acţiune a inimii prin înregistrarea extremităţilor libere ale vectorilor succesivi, formaţi din axele electrice instantanee ale traseelor electrocardiografice. Inregistrarea se face fie prin aparate speciale, fie prin procedee geometrice, realizîndu-se o reprezentare grafică a mărimii şi direcţiei curenţilor de acţiune sub forma "buclei vectoriale". Este o metodă care n-a intrat în uzul curent al explorărilor cardio-vasculare.

Balistocardiografia studiază activitatea mecanică a cordului prin înregistrarea mişcărilor imprimate corpului de contrac-

ţiile cardiace şi de scurgerea sîngelui prin vasele mari. Este de asemenea o metodă la care nu se apelează în practica curentă.

FONOCARDIOGRAMA SI MECANOGRAMELE EXTERNE

Fonocardiograma

Fonocardiograma este o înregistrare grafică a zgomotelor inimii cu ajutorul unor microfoane piezoelectrice care transformă vibraţiile sonore în curent electric, care apoi amplificat, este transmis la sistemul înscriitor.

Metoda fonocardiografică permite stabilirea cronologiei exacte a zgomotelor şi suflurilor, a raporturilor dintre ele, analiza unor caractere fundamentale, compararea cu alte fenomene electrice sau mecanice ale cordului. Fonocardiograma nu înlocuieşte o ascultare corectă, ci aduce preciziuni acesteia.

Fonocardiograma este utilă în toate cazurile unde nu reuşim prin ascultaţie să fixăm cu precizie ordinea şi raporturile reciproce ale zgomotelor şi suflurilor cardiace: ea ne ajută în diagnosticul zgomotelor anormale ale inimii ca: clivări, dedublări, clicuri, galop, sufluri, rulmente.

Morfologia zgomotelor normale şi patologice a fost discutată la capitolul ascultaţiei.

Jugulograma

Inregistrarea jugulogramei permite stabilirea cronologiei unor fenomene survenite în ciclul cardiac, este de mare ajutor în diagnosticul insuficienţei organice şi funcţionale tricuspidiene, stenozei tricuspidiene şi a unor aritmii, mai ales cînd unda P lipseşte pe EKg.

Jugulograma normală prezintă trei unde pozitive determinate de către modificările de presiune şi volum din atriul drept, reflectate la nivelul jugularei.

U n d a "a" este determinată de contracţia atrială dreap-

tă, apare puţin înaintea impulsului apical, începe la 0,05-0,08sec după vîrful undei P-

U n d a "c" sau "unda sistolică" prezintă un vîrf mic determinat de închiderea valvulelor tricuspidiene şi bombarea planşeului atrio-ventricular în atriul drept în faza izometrică a sistolei ventriculare, dar a fost atribuită în parte transmisiei pulsului carotidian sau al aortei ascendente asupra venei cave, deci şi jugularei (transmisie arterială). Inceputul părţii ascendente a undei "c" cade după 0,14 sec. de la începutul complexului QRS.

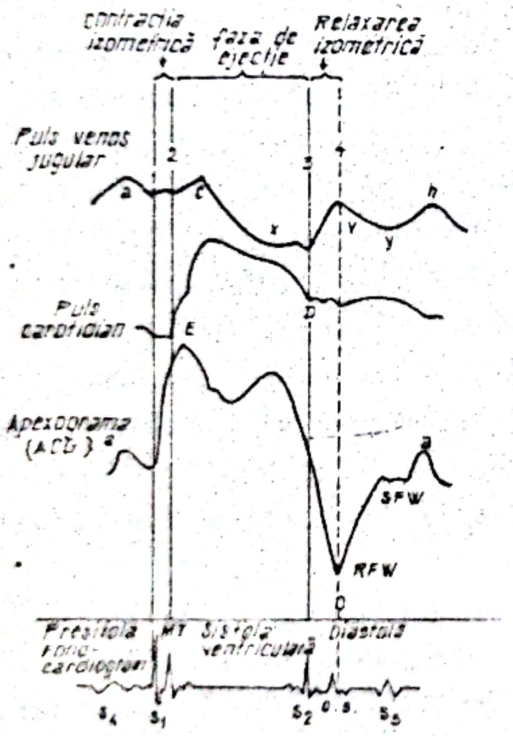

Fig.49 - Raporturile în timp ale jugulogramei, carotidogramei, apexogramei, fonocardiogramei. (după Friedberg)

U n d a "v" sau unda diastolică precoce, semnifică creşterea volumului şi presiunii în atriul drept, cade la sfîrşitul sistolei şi în faza de diastolă izometrică, terminîndu-se odată

cu deschiderea valvulelor tricuspidiene. Linia descendentă a undei "v" reprezintă scăderea presiunii arteriale şi venoase cînd valvulele tricuspide se deschid.

Jugulograma prezintă şi două unde negative (x şi y) cu următoarea semnificaţie:

U n d a "x" este o undă negativă situată între undele pozitive "c" şi "v" şi are ca mecanism de producere golirea venei jugulare în vena cavă superioară şi atriul drept, scăderea presiunii intraatriale prin coborîrea planşeului atrio-ventricular (colaps sistolic), fenomene care se petrec în faza de ejecţie ventriculară. In cazul insuficienţei tricuspidiene unda "x" este mult diminuată sau este înlocuită cu o undă pozitivă (puls venos pozitiv).

U n d a "y" este o depresiune negativă care urmează undei "v" fiind determinată de scăderea presiunii atriale prin scurgerea diastolică a sîngelui în ventriculul drept (perioada de umplere rapidă protodiastolică sau de colaps diastolic).

După unda "y" mai poate exista o undă pozitivă mică "h" determinată de diminuarea scurgerii sîngelui din atriu în ventriculul drept prin reducerea gradientului atrio-ventricular, terminîndu-se odată cu sfîrşitul perioadei de umplere ventriculară lentă (fig.49).

Pulsul carotidian (sfigmograma carotidiană)

Inscrierea pulsului carotidian împreună cu fonocardiograma este de real folos în stabilirea fazelor ciclului cardiac, pentru diagnosticul afecţiunilor arteriale şi ale inimii stîngi, în metodele fizicale de determinare ale debitului cardiac şi rezistenţelor periferice.

Sfigmograma carotidiană înregistrată printr-o metodă piezoelectrică prezintă o undă anacrotă, de ascensiune sistolică, sub formă de pantă uniformă, regulată, cu o durată de 0,08-0,14 sec., urmată de un platou sistolic înclinat în jos sau în v larg deschis în sus (0,14 sec.) şi apoi un versant diastolic (catacrotic)

care este întrerupt de o incizură diacrotă urmat de o undă dicrotă - largă. Durata totală a fazei sistolice este de 0,22-0,24 sec (0,20 sec).

Apexocardiograma

Este metoda de înregistrare a pulsaţiilor regiunii precordiale la vîrful cordului. Se pot face înregistrări piezoelectrice simultane cu fonocardiograma, în acelaşi loc.

Apexocardiograma prezintă următoarele unde:

U n d a "a" , mică, este determinată de umplerea ventriculară în timpul contracţiei atriale. Apare la 0,08-0,12 sec după începutul undei P pe EKg şi la 0,01-0,03 sec înaintea complexului QRS. Coincide cu zgomotul IV (componenta atrială a zgomotului I) de pe fonocardiogramă.

U n d a s i s t o l i c ă prezintă un început rapid, corespunzînd contracţiei izometrice, atinge un punct culminant "E" corespunzînd deschiderii valvulei aortice şi începutul ejecţiei ventriculare, urmată de o deflexiune rapidă descendentă care corespunde perioadei de ejecţie sistolică maximă. Deflexiunea descendentă ajunge la un platou în timpul căruia există o ejecţie sistolică lentă urmată de o altă deflexiune descendentă pînă la un vîrf invers denumit "punctul O", care corespunde deschiderii valvulei mitrale. Ultima parte a deflexiunii descendente corespunde cu aproximaţie perioadei de relaxare izometrică dar aceasta este mai bine apreciată prin fonocardiografă.

U n d a d e u m p l e r e r a p i d ă este o deflexiune ascendentă abruptă începînd din punctul "O" pînă la aproximativ 0,08 sec de un vîrf ascuţit "F". Vîrful acestei unde corespunde zgomotului III.

U n d a d e u m p l e r e l e n t ă se întinde de la vîrful F al undei de umplere rapidă pînă la începutul undei "a".

Unda "a" este absentă în fibrilaţia atrială, exagerată în galopul presistolic, uneori în infarctul miocardic acut, hiper-

tensiune arterială. Unda de umplere rapidă este micşorată sau absentă în stenoza mitrală şi crescută mult în insuficienţa mitrală.

CATETERISMUL CARDIAC

Cateterismul cardiac reprezintă un mijloc de explorare cardiacă care constă în introducerea de catetere în cavităţile inimii şi marile vase pe cale venoasă sau arterială, sau direct prin puncţie cu ajutorul unui ac. Această metodă permite măsurări ale presiunilor, determinarea conţinutului în oxigen şi bioxid de carbon a sîngelui prelevat, evidenţierea unui pasaj anormal, introducerea de substanţe pentru descoperirea unor şunturi cardio-vasculare sau regurgitaţii valvulare.

Cateterismul cardiac permite înregistrarea electrocardiogramei şi fonogramei intracardiace, precum şi alte cercetări de fiziologie şi fiziopatologie.

Indicaţia majoră o constituie depistarea şi evaluarea posibilităţilor terapeutice a bolilor congenitale de cord, a bolilor valvulare susceptibile de a fi tratate chirurgical.

Faţă de simplitatea cateterismului inimii drepte, astăzi explorarea prin cateterism abordează teritorii care expun la mai multe riscuri (cordul stîng, aorta, coronarele) fapt care face ca această metodă să fie rezervată unor servicii de strictă specialitate.

REUMATISMUL ARTICULAR ACUT - CARDITA REUMATISMALA
(febra reumatică, boala reumatismală)

Reumatismul articular acut este definit de către OMS astfel: "boală care este o urmare a infecţiei cu streptococi din grupa A, în care se observă una sau mai multe din următoarele manifestări majore: poliartrita acută mobilă, cardită, coree, noduli subcuta-

naţi, eritem marginat".

Mecanismul patogenetic care determină inflamaţia reumatismală nu este sigur. Sînt discutate ca ipoteze: invazia directă a ţesuturilor afectate, fie printr-un streptococ nealterat sau de formă "L" , acţiunea toxică directă a unor susbstanţe produse de către streptococ, ca streptolizina S, o reacţie alergică specifică a organismului la produsele microbiene sau dezvoltarea unei reacţii autoimune, ultimile teorii imuno-alergice fiind astăzi mai mult acceptate.

Criteriile care stau la baza stabilirii diagnosticului sînt cele preconizate de Jones în 1944, revizuite ulterior şi de alţi autori şi de asociaţia americană de cardiologie (1965):

M a n i f e s t ă r i m a j o r e : cardita, poliartrita, coree, eritem marginat, noduli subcutanaţi.

M a n i f e s t ă r i m i n o r e : reumatism articular acut în antecedente, artralgii, febră, modificări umorale (VSH, proteina C reactivă), modificări EKg (prelungirea intervalului P-R), evidenţa în antecedente a unei infecţii streptococice.

Pentru a stabili diagnosticul sînt suficiente 2 semne majore sau un singur semn major şi 2 semne minore.

M a n i f e s t ă r i c l i n i c e m a j o r e

Artrita reumatică se dezvoltă în mod obişnuit rapid, cu prinderea articulaţiilor care devin dureroase, intens tumefiate, cu căldură şi roşeaţă locală. In ordinea frecvenţei sînt interesate următoarele articulaţii: genunchi, glezne, apoi coate, pumnii sau articulaţiile coxo-femurale. Mai rar sînt afectate articulaţiile scapulo-humerale şi articulaţiile mici ale mîinilor şi picioarelor şi cu totul rar articulaţia temporo-mandibulară sau articulaţiile vertebrale. Prinderea unei singure articulaţii va pleda împotriva acestei forme clinice de reumatism. Manifestările articulare sînt migratorii şi de scurtă durată. Nu se produce nici o deformare articulară permanentă. Evoluţia manifestărilor articulare se face în 2-3 săptămîni, rar mai mult de o lună.

In unele cazuri, după infecţii streptococice, apar numai artralgii, lipsind dovada existenţei unei artrite adevărate: roşeaţă, tumefacţie, deformarea articulaţiei. De fapt durerea este la nivelul inserţiilor musculare sau la nivelul tendoanelor şi nu în articulaţie, mai corect trebuind să le etichetăm ca mialgii sau tendonalgii. Cu articulaţia ţinută imobilă, palparea muşchilor şi tendoanelor măreşte durerea, deşi mişcarea pasivă a articulaţiei este nedureroasă.

Nu vor fi etichetate drept reumatice durerile musculo-tendinoase "de creştere" ale copiilor şi adolescenţilor.

Coreea (gr.choreia = dans) este mai des întîlnită la fete decît la băieţi. Se caracterizează prin mişcări involuntare, cu caracter segmentar, aritmice, dezordonate, lipsite de finalitate. Pot cuprinde muşchii voluntari, incluzînd şi pe cei ai feţei şi limbii. Aceste mişcări lipsesc în timpul somnului, sînt parţial controlabile prin efortul voluntar de concentrare, care de asemenea le poate accentua. Trebuiesc deosebite de ticurile obişnuite sau spasme care sînt repetitive şi de mişcările hiperkinetice care sînt intenţionate şi controlabile voluntar. Tipul de coree care apare după o infecţie streptococică poartă numele de coreea Sydenham sau c o r e e a m i n o r şi va fi deosebită de c o r e e a m a j o r (coreea Huntington) care începe la adult şi este evident progresivă.

Cardita . Diagnosticul de cardită acută este dificil din cauza nespecificităţii testelor obiective. Chiar prelungirea intervalului P-R pe electrocardiogramă nu este un test definitiv,fiind nespecific şi prezent la aproximativ 1/3 dintre bolnavii cu boală reumatismală. Se va pune bază pe 4 elemente care pot apare singure sau în combinaţii variate: apariţia unui suflu anormal, frecătura pericardică, mărirea de volum a cordului şi insuficienţa cardiacă congestivă.

La copil şi adolescenţi, cardita reumatismală evoluează mai frecvent cu tabloul clinic al insuficienţei cardiace congestive (marile cord reumatismal al lui Duroziez). Aceasta se instalează

mai rapid şi este descoperită mai prompt decît la adulţi. Copiii prezintă adesea dispnee fără raluri, dureri în epigastru sau hipocondru drept determinate de distensia capsulei lui Glisson, tuse determinată de congestia pulmonară care nu trebuie pusă pe seama unei infecţii respiratorii.

L e z i u n i l e e n d o c a r d u l u i vor avea expresia clinică prin interesarea endocardului valvular (50 % la mitrală, 30 % la mitrală şi aortă, 20 % la aortă, tricuspida şi pulmonara fiind foarte rar afectate), extinderea spre endocardul parietal fiind mai rară şi nedecelabilă clinic.

Alterarea zgomotelor cardiace se face pe seama zgomotului I la mitrală şi zgomotului II la aortă. Primul zgomot este adesea slab sau asurzit nu atît din cauza carditei ci din cauza prelungirii conducerii atrio-ventriculare. Insuficienţa cardiacă sau pericardita determină o asurzire a ambelor zgomote. Pe baza modificărilor lezionale ale endocardului Potain descrie o anumită cronologie a modificărilor: asurzirea şi voalarea, apoi transformarea în zgomote dure şi seci. Aceste modificări nu au prea mare importanţă practică întrucît comportă mult subiectivism.

Zgomotul III este normal la copii dar este frecvent auzit la pacienţii cu boală reumatismală. Dacă este prelungit şi oarecum aspru, poate fi confundat cu frecătura pericardică sau cuun suflu mezodiastolic. Dacă frecvenţa cardiacă este rapidă, succesiunea celor trei zgomote produce un ritm de galop.

Apariţia de sufluri reprezintă elementul hotărîtor în afirmarea carditei reumatismale, cu condiţia urmăririi atente, repetate şi cu o interpretarea adecvată a acestora. Pot fi ascultate:

a) Un suflu sistolic în focarul mitralei va fi etichetat drept suflu de regurgitaţie, determinat de cardita reumatismală, dacă el este cel puţin de gradul III -IV în intensitate, cu focar maxim de ascultaţie la vîrful cordului, transmis spre axilă, holosistolic, avînd caracter suflant şi frecvenţă înaltă, nemodificat de respiraţie sau de schimbarea în poziţie. Nu va fi etichetat drept suflu de regurgitaţie un suflu sistolic funcţional, obişnuit la copii şi adulţii tineri, mai ales în pre-

zenţa febrei şi tahicardiei. Acest suflu sistolic fiziologic provine de la pulmonară, se ascultă mai bine pe marginea stîngă a sternului; este un suflu de ejecţie care diminuă în intensitate în inspir.

b) Un suflu diastolic, apărînd de la începutul diastolei, de tonalitate înaltă, determinat de regurgitaţia sîngelui din aortă, este adesea auzit pe marginea stîngă a sternului, în spaţiul III sau IV intercostal, cu pacientul aplicat înainte, în expir, şi este determinat de cardita acută.

c) Un suflu aspru, sistolic, crescendo-descrescendo, de stenoză aortică, poate apare mai rar la pacienţii tineri în cursul carditei reumatismale. In cazul prinderii orificiului aortic, aproape totdeauna este prezent suflul diastolic la care se poate asocia un suflu sistolic explicat fie printr-o stenoză blîndă sau ca suflu de ejecţie prin orificiul dilatat.

d) Semnele stetacustice clasice ale stenozei mitrale sînt neobişnuite în cursul carditei reumatismale acute. Frecvent se percepe suflul presistolic şi accentuarea primului zgomot, fără trosnitura de deschidere a mitralei sau, datorită modificării orificiului mitral, prezenţa concomitentă a unui suflu sistolic şi a unui lung suflu diastolic.

Dacă regurgitaţia mitrală este accentuată, se poate palpa un tril sistolic la vîrful cordului, iar dacă ventriculul drept se dilată sau este împins înainte de atriul dilatat, se va simţi parasternal stîng o bombare sistolică.

P e r i c a r d i t a reumatică se întîlneşte cu o frecvenţă de 5-13 %. Frecătura pericardică reprezintă uneori semnul major sau chiar singurul semn al carditei acute dar scapă uşor diagnosticului, fiind variabilă în timp şi ca zonă de ascultaţie.

M i o c a r d i t a este rar independentă. De obicei însoţeşte leziunile endocardului şi pericardului. La copii are un caracter evolutiv, cu tablou clinic de insuficienţă cardiacă severă. Semnele de atingere miocardică sînt: tahicardia disproporţionată cu febra sau persistenţa ei în perioada afebrilă, galop,

mărirea siluetei cordului. Electrocardiograma este de mare utilitate evidenţiind tulburări de ritm cardiac, de conducere, turtirea - negativarea undei T şi negativarea segmentului ST, modificări nespecifice, întîlnite şi în cardiopatia ischemică.

Eritemul marginat. Erupţia este nepruriginoasă, plată sau mascată, apare aproximativ în 5 % dintre pacienţii cu RAA şi coexistă aproape totdeauna cu artrita, coreea sau cardita. Poate avea aspect serpiginos sau circular, obişnuit localizat pe trunchi şi coapse, dispărînd în cîteva zile. Erupţia este adesea imperceptibilă.

Nodulii subcutanaţi sînt duri, nedureroşi, fără culoare, cu dimensiuni de 1-2 cm. Locul de predilecţie este lîngă tendoane sau proeminenţele osoase ale articulaţiilor, mai ales la nivelul coastelor, coexistînd în mod obişnuit cu o cardită severă. Dispariţia lor se face în 1-2 săptămîni.

Alte manifestări clinice. Febra nu are caractere distinctive. Se semnalează epistaxis, dureri abdominale datorită congestiei hepatice în timpul decompensării cardiace sau limfadenitei mezenterice. Pleurezia şi pneumonia nu se mai observă ca altădată.

Tabloul clinic actual al reumatismului poliarticular acut se diferenţiază de forma clasică descrisă, semnalîndu-se o frecvenţă crescută a formelor atipice, mai ales la adult. Astăzi RAA al adultului se caracterizează prin lipsa manifestărilor cutanate, lipsa coreei, manifestări articulare mai puţin fugace, prezenţa formelor oligo- şi chiar monoarticulare, recăderi cu frecvenţă mai mică, cardita reumatismală în procente mai reduse şi cu evoluţie mai uşoară.

Datele de laborator nu sînt specifice şi nu stabilesc diagnosticul, în absenţa unor semne clinice evidente. Ele vor avea importanţă pentru a aprecia evoluţia şi eventual prognosticul.

Se vor efectua: viteza de sedimentare a hematiilor şi proteina C reactivă care sînt crescute în perioada activă a inflamaţiei; titrul unor anticorpi faţă de produşii streptococici intracelulari care indică o infecţie streptococică apropiată. In faza acută a

inflamaţiei există o uşoară leucocitoză, care creşte pînă la 25.ooo/mmc la copii care fac tratament cu steroizi.

Se mai citează o uşoară anemie, hematurie microscopică,mai ales cît bolnavul este febril. Glomerulonefrita cu hematurie importantă se observă rar, deşi ea poate fi provocată de infecţia streptococică de tip A. Atunci cînd apare odată cu manifestări articulare, sugerează un alt diagnostic şi anume lupusul eritematos.

ENDOCARDITELE BACTERIENE

Endocarditele bacteriene şi-au schimbat mult fizionomia de dinaintea erei antibioticelor. Dacă în acea epocă endocarditele bacteriene erau divizate în două mari entităţi :maligne acute şi maligne subacute sau lente, astăzi sînt autori care neagă necesitatea acestei distincţii. Leziunile anatomice, tulburările de hemodinamică şi terapeutica sînt la fel pentru cele două forme, rămînînd diferenţe numai în expresia lor clinică. Infecţia provocată de micoorganisme indigene, cu slabă patogenitate, determină o formă subacută, pe cînd cea cu microorganisme cu mare patogenitate determină forma acută.

Germenii incriminaţi în producerea endocarditei bacteriene, în ordinea frecvenţei lor, sînt: streptococul viridans (50 %); streptococul fecalis (enterococul) altădată excepţional, este găsit în proporţie de 10 %; stafilococul (10-15 %) a crescut mult ca frecvenţă în ultimii 15-20 ani; se mai semnalează enterobacteriacee, pseudomonadee, listeria etc. Trebuie amintite şi endocarditele micotice, favorizate de abuzul antibioterapiei, antimitoticelor.

Poarta de intrare a germenilor este cea dintr-un focar de infecţie: dentar, buco-faringian, cutanat, uterin, urinar, la care trebuie adăugate astăzi perfuziile intravenoase cu cateter plastic sau cele datorate chirurgiei cardiace.

Scanned with OKEN Scanner

Starea anterioară a cordului, prin preexistenţa unor leziuni, favorizează producerea endocarditei bacteriene. Obişnuit, leziunile reumatismale reprezintă focarul peste care se grefează infecţia bacteriană. In ordinea frecvenţei prinderii orificiale menţionăm leziunile aortice, mitrale, leziunile cordului stîng mai mult decît cele ale cordului drept, insuficienţele orificiale mai mult decît stenozele.

Endocardita bacteriană se poate grefa şi pe leziunea congenitală (20 %): comunicarea interventriculară, persistenţa canalului arterial.

După 60 ani, la 1/2 din cazuri, endocardita bacteriană survine pe o leziune aterosclerotică intracardiacă, uneori calcificată. Si leziunile sifilitice pot fi interesate în procesul bacterian.

Se citează grefe bacteriene şi pe infarcte subendocardice.

După unele statistici însă, la 1/2 din cazuri, endocardita bacteriană poate să lezeze un cord în prealabil sănătos, în acest caz fiind vorba de o concentraţie mare de germeni, foarte virulenţi.

Semne clinice

Pe fondul unor semne de suferinţă cardiacă anterioară, simptomatologia endocarditei bacteriene prezintă o sumă de manifestări în care simptomul dominant este febra. La aceasta se adaugă semne cutanate şi diverse manifestări viscerale (rinichi, splină, sistem nervos). Aceste determinări multiple se explică prin existenţa leziunilor vasculare difuze (endotelită vasculară): arteriolele şi capilarele prezintă fie o proliferare a intimei, fie ectazii parietale, fie tromboze care vor putea produce embolii.

Toate aceste modificări sînt atribuite unor reacţii alergice, ca şi hiperplazia ţesutului reticulo-endotelial.

F e b r a reprezintă un simptom frecvent care uneori însă trebuie căutat, prin termometrizare din 3 în 3 ore. Poate lipsi în unele perioade ale evoluţiei bolii, sau să fie minimă. Refe-

rindu-se la importanţa acestui simptom, Friedberg afirmă: "orice febră neexplicată mai mult de 10 zile, la un pacient avînd un suflu cardiac semnificativ, trebuie să ne facă să ne gîndim la diagnosticul de endocardită bacteriană".

In stadiul terminal bolnavul poate fi apiretic, situaţie explicată prin hiponatremia de diluţie din cursul insuficienţei cardiace sau renale care complică boala.

Tratamentul cu antibiotice, chiar în perioade scurte, face să dispară febra sau să o mascheze. Oricum, absenţa acestui simptom nu ne îndreptăţeşte a părăsi supoziţia de diagnostic.

M a n i f e s t ă r i l e c u t a n a t e se întîlnesc cu o frecvenţă mai mică decît înainte de era antibioticelor (19-40% faţă de 29-86 %). Aceste manifestări au o origine imunologică, iar cele care se însoţesc de celulită pot fi embolice.

Se întîlnesc erupţii cutanate de diferite tipuri, de la mici pete eritematoase sau echimotice, localizate la nivelul palmelor sau tălpilor, pînă la erupţii cu aspect de pete lenticulare sau eritem nodos.

Nodozităţile lui Osler, considerate altădată ca patognomonice (Osler le amintea în proporţie de 80 % din cazuri) au diminuat mult ca frecvenţă (10-13 %). Apar în pusee de cîteva elemente, localizate la pulpa degetelor, aproape de unghii, sau la nivelul eminenţelor tenară şi hipotenară, mai rar la lobulii urechilor sau pe restul tegumentelor. Fiecare element este o papulă roşie cu un diametru de cîţiva mm , uşor dureroasă, adesea centrată de o veziculă fină. Durata lor este de la cîteva ore pînă la cîteva zile. S-ar datora unor necroze vasculare centrale a unui glomerul subcutanat. Localizarea sub unghie poate realiza falsul panariţiu al lui Osler.

Hipocratismul digital, semn destul de frecvent altădată, este întîlnit astăzi în 12-52 % din cazuri.

S p l e n o m e g a l i a a fost considerată ca un semn frecvent şi important pentru diagnostic. Nu apare însă decît tîrziu în evoluţie. Este întîlnită în endocarditele mai puţin agresive

toase clinic, decît în formele acute.

H e p a t o m e g a l i a, rar întîlnită, apare independentă de insuficienţa cardiacă.

E m b o l i i l e au diminuat mult de la apariţia antibioticelor, cu toate că studiile necroptice demonstrează o mare frecvenţă. Localizările acestor embolii sînt multiple: renale şi cerebrale, splenice, rar decelabile clinic (1 %), dar necroptic sînt prezente la 1 din 2 cazuri; pulmonare în leziunile cordului drept, coronariene (în 1/2 din cazuri pe cercetări atente la nivelul miocardului), retiniene (rare), la nivelul arterelor membrelor (4 %) - radială, humerală, tibială, poplitee; cele fungice dau cel mai mare număr de embolii arteriale datorită vegetaţiilor numeroase şi friabile; pot da de asemenea anevrisme "micotice" care se pot rupe.

M a n i f e s t ă r i l e r e n a l e trebuie cercetate cu atenţie. Ele se datoresc unei nefrite parcelare (Löhlein) care poate evolua către o nefrită subacută, cu edeme, albuminurie şi azotemie. Leziunile glomerulare sînt atribuite unei reacţii vasculare de intoleranţă la alergenii microbieni sau germenilor înşişi, dacă se produc microembolii bacteriene.

Semnul cel mai caracteristic este hematuria microscopică sau macroscopică, care trebuie cercetată mai des, putînd fi intermitentă. La aceasta se poate adăuga oligurie, albuminurie, cilindrurie.

Infarctul renal, destul de frecvent, determinat de embolii, nu se diagnostichează clinic, dar se găseşte necroptic la 1 din 2 cazuri. Endocarditele stafilococice dau mai frecvent embolii septice (30 %). Se va suspecta un infarct renal în faţa unei dureri unilaterale, în prezenţa hematuriei, diminuarea funcţiilor renale. La urografie se poate constata chiar rinichi mut iar arteriografia renală localizează obstrucţia macroscopică.

Insuficienţa renală este prezentă la 10 % dintre pacienţi. Dacă este determinată de mai multe infarcte întinse, prognosticul este întunecat. Dacă coincide cu o insuficienţă cardiacă, împarte

prognosticul cu aceasta.

M a n i f e s t ă r i l e n e u r o - p s i h i c e sînt diverse: a)semne de sindrom "toxic" (cefalee, obnubilare, insomnii, greţuri, vărsături, iritabilitate) explicate prin sindromul infecţios sau prin multiplele microembolii cerebrale; b)semne de ordin psihiatric (dezorientare, confuzii, iritabilitate, euforie, delir, halucinaţii); c)semne neurologice de focar (hemiplegii, paraplegii, quadri- sau diplegie, afazie, comă) care se instalează brutal în urma unei embolii cerebrale sau ruptura unui anevrism micotic (hemoragie intracerebrală sau subarahnoidiană); d)semne de meningoencefalită (sterilă sau purulentă, mai ales în cele de origine stafilococică); e)semne de lezare a nervilor cranieni(fenomene de parkinsonism, convulsii, ataxie, coree, mioclonii).

S e m n e l e a r t i c u l a r e constau în dureri articulare, de intensitate redusă, fugacee, mobile, rezistente la tratamentul cu aspirină, însoţite de dureri musculare. Mai rar se constată artrite adevărate, cu deformaţii locale.

Ca a s p e c t e p a r t i c u l a r e menţionăm endocardita bacteriană e cordului drept şi cele survenite după chirurgie cardiacă.

Endocarditele cordului drept lezează cel mai frecvent tricuspida, sînt determinate de obicei de o septicemie cu stafilococ cu punct de plecare uterin, apărînd pe un cord anterior sănătos.Semnele cardiace sînt puţin evidente. Se consideră importantă apariţia unui suflu sistolic endaperian, cu întărire la sfîrşitul inspirului. Fenomenele generate de tulburările hemodinamice sînt foarte reduse: rar semne de insuficienţă ventriculară dreaptă(turgescenţa jugularelor, hepatomegalie dureroasă, puls hepatic,edeme), Ceamai comună manifestare şi uneori unică este o creştere a presiunii venoase centrale.

Complicaţia cea mai frecventă este embolia pulmonară cu repetiţie. In faţa unei septicemii stafilococice, cu punct de plecare uterin, cu hemoculturi pozitive şi embolii pulmonare cu repetiţie, se va suspecta o endocardită bacteriană tricuspidiană.Dacă

semnele locale sînt discrete, se va face angiografie pentru a evidenţia lezarea valvulei tricuspide.

Endocarditele cordului drept sînt mult mai puţin zgomotoase decît cele ale cordului stîng care au semne cardiace evidente, tulburări hemodinamice precoce şi severe, iar emboliile se produc în marea circulaţie.

Aspecte particulare de endocardită ale cordului drept sînt posibile în caz de boli congenitale cu şunt stînga-dreapta predominant sau exclusiv, canal arterial, comunicare intraventriculară.

In afară de manifestări de insuficienţă ale cordului drept şi emboliile pulmonare septice, sînt posibile manifestări renale (abcese sau pielonefrite difuze).

Germenii incriminaţi sînt stafilococul auriu (50 %) şi în mai mică măsură streptococul, pneumococul, gonococul, bacili Gram negativi.

Porţile de intrare, în ordinea frecvenţei, sînt: tromboflebita pelvină, infecţii cutanate, dentare, respiratorii, uretră şi prostată.

In literatura medicală se citează astăzi (1 %) endocardite bacteriene după chirurgie cardiacă. Germenii incriminaţi sînt stafilococul (în special cel alb) şi bacili Gram negativi.

Examene de laborator

H e m o c u l t u r a este examenul principal întrucît izolarea germenului confirmă diagnosticul şi stabileşte tratamentul de elecţie. Pentru ca relaţiile furnizate de această investigaţie să fie maxime, sînt necesare unele precauţii tehnice: a)prelevările de sînge să se facă înainte de terapia cu antibiotice, în mai multe prize în aceeaşi zi şi cîteva zile consecutive pentru a susrprinde perioada de bacteriemie; b)dacă bolnavul este sub antibiotice, tratamentul se va întrerupe cîteva zile pentru a recolta cel puţin 10 eşantioane, iar dacă bolnavul este deosebit de grav, se vor întrerupe antibioticele numai pentru 3-4 ore; c)se vor face prelevări pe bulion ordinar şi pe mediu anaerob;

Scanned with OKEN Scanner

d)nu vom da rezultate negative decît după 3 săptămîni.

Cu aceste precauţiuni procentajul endocarditelor bacteriene, cu hemoculturi negative, se reduce la 7-28 % din cazuri.

H e m o g r a m a evidenţiază o anemie întîlnită cu o frecvenţă foarte mare; este o anemie moderată (în jur de 3 milioane eritrocite/mmc) care determină o coloraţie palidă a bolnavului sau uneori acea tentă şocolatie (culoarea "cafelei cu lapte"). In ceea ce priveşte seria albă, leucocitoza este variabilă,în general o leucocitoză moderată (12.ooo-16.ooo elemente/mmc), cu elemente neobişnuite în sîngele periferic (histiocite, macrofage, celule reticulo-endoteliale).

V i t e z a d e s e d i m e n t a r e a eritrocitelor prezintă o creştere moderată în proporţie de 90 % din cazuri.

P r o t e i n o g r a m a pune în evidenţă un procentaj crescut de gamaglobuline, element distinctiv faţă de endocardita reumatismală unde predomină alfaglobulinele. Cînd maladia se prelungeşte se poate remarca o inversiune a raportului albumine/globuline.

F a c t o r u l r e u m a t o i d este găsit în 50 % din cazuri şi dispare dacă tratamentul a fost eficace.

C o m p l e m e n t u l s e r i c este scăzut la unii bolnavi în caz de embolie periferică sau în prezenţa unei glomerulopatii.

T e s t u l A d d i s, repetat în cursul evoluţiei bolii, indică o hematurie microscopică la 25 % dintre bolnavi.

Evoluţie

Evoluţia imediată se caracterizează prin eventualitatea apariţiei a două feluri de complicaţii: a)de ordin hemodinamic (rare) datorită unor leziuni endocardice grave care duc la rupturi de cordaje sau leziuni miocardice (miocardită interstiţială, fibroză, mici infarcte, leziuni septale, excepţional abcese miocardice) şi b)de ordin infecţios care sînt îndepărtate prin identificarea ger-

menului şi tratamentul corespunzător.

Evoluţia îndepărtată este presărată cu regute (acelaşi germen) şi recidive (germeni diferiţi) dacă tratamentul cu antibiotice n-a fost eficace şi suficient administrat în timp (4-6 săptămîni).

Se citează complicaţii vasculare chiar după luni sau ani de la vindecarea endocarditei bacteriene, ca ruptura de anevrisme micotice, mai ales intracraniene.

Cît priveşte viitorul cardiac acesta este bun în 1/2 din cazuri. Se pot obţine vindecări dar fără a se modifica semeiologia anterioară a cardiopatiei şi uneori cu păstrarea unor sechele (vegetaţii calcificate), fără consecinţe hemodinamice.

Dacă s-a produs insuficienţa cardiacă şi mai ales la aortici, prognosticul este extrem de întunecat, cu toate încercările terapeutice moderne.

BOLILE VALVULARE

Bolile valvulare reprezintă în cea mai mare parte consecinţa unor leziuni de natură reumatică. Episodul acut endocardic poate fi diagnosticat în perioada de manifestare a atacului acut reumatismal sau adesea el trece neobservat, iar după luni sau ani de zile vom fi în faţa unui tablou clinic determinat de leziunile cicatriciale ale procesului reumatismal.

Pe leziunile vechi reumatismale ale valvelor şi foarte rar pe valve intacte, grefarea unei infecţii bacteriene poate provoca mutilări mai accentuate.

In epoca actuală, cu o frecvenţă care merge în descreştere, se mai pot întîlni leziuni valvulare aortice determinate de infecţia sifilitică.

Descoperirea pentru prima oară la vîrstnici a unei valvulopatii ridică şi problema unei origini aterosclerotice.

Scanned with OKEN Scanner

STENOZA MITRALA

Stenoza mitrală este cea mai frecventă valvulopatie de natură reumatică, fie sub forma ei pură sau în asociaţie cu insuficienţa mitrală sau insuficienţa aortică. Etiologia reumatismală nu poate fi totuşi pusă în evidenţă la 40 % din cazuri, fără însă a o putea nega.

Este o valvulopatie întîlnită mai ales la femei (2/3 din cazuri) şi extrem de rar se poate pune problema unei origini congenitale.

Fiziopatologie

Sudarea valvulelor mitrale la nivelul comisurilor transformă întregul aparat valvular într-o pîlnie a cărui orificiu inferior, cu calibru redus, se deschide în cavitatea ventriculară. Tulburările de hemodinamică vor apare cînd suprafaţa orificiului mitral scade de la 4-6 cmp cît este normal la 1,5-2 cmp sau mai puţin. In această situaţie se produce o modificare (în sensul creşterii) a gradientului de presiune diastolică între atriul stîng şi ventriculul stîng şi trecerea sîngelui cu viteză mare prin acest orificiu. Creşterea presiunii în atriul stîng se va răsfrînge asupra venelor, capilarelor şi arteriolelor pulmonare determinînd o hipertensiune în circulaţia pulmonară, baraj în faţa ventriculului drept.

Fenomenele clinice şi hemodinamice vor fi strîns legate de nivelul presiunii în teritoriul arterei pulmonare. Această hipertensiune este mai întîi o consecinţă a transmiterii pasive a presiunii mărite din atriul stîng, a constricţiei arteriolare (la rîndul ei determinată de hipertensiunea venoasă pulmonară), pentru ca ulterior să se producă modificări obliterative organice în patul vascular pulmonar. Creşterea rezistenţei vasculare pulmonare va genera cu timpul o suprasolicitare a ventriculului drept, insu-

ficienţă pulmonară şi tricuspidiană şi, în final, insuficienţă a cordului drept. Pînă la un anumit punct, modificările în patul vascular pulmonar exercită un efect protector în sensul că, creşterea rezistenţei precapilare diminuă fenomenele congestive determinate de stenoza mitrală.

Simptomatologie

Stenoza mitrală dobîndită în copilărie, ca urmare a reumatismului articular acut, poate fi descoperită întîmplător, după mai mulţi ani, cu ocazia unui examen general. Pot exista semne fizice tipice de stenoză mitrală, în absenţa oricărui simptom. Imprejurările care favorizează însă descoperirea valvulopatiei sînt cele care vor genera o creştere a presiunii în capilarele pulmonare: eforturile mari, emoţii, febra, tahicardia paroxistică, raporturi sexuale, graviditatea, tireotoxicoza. Aceste circumstanţe vor provoca apariţia d i s p n e e i .

D i s p n e e a care la început va fi declanşată de solicitări mari ale cordului, cu timpul se va manifesta la eforturi din ce în ce mai mici, bolnavul reducîndu-şi zilnic activităţile sale. Treptat, pe măsură ce tulburările de hemodinamică se accentuează, va apare ortopneea şi dispneea paroxistică nocturnă. Edemul pulmonar acut se declanşează în momentul cînd se produce o creştere bruscă a cantităţii de sînge care va trebui să treacă printr-un orificiu mitral mult strîmtat. Dispneea va fi agravată de o frecvenţă rapidă ventriculară în cursul unei fibrilaţii atriale.

H e m o p t i z i i l e sînt posibile datorită ruperilor anastomozelor care iau naştere între circulaţia bronhică şi pulmonară şi se vor deosebi de sputele hemoptoice prezente în edemul pulmonar sau infarctul pulmonar, situaţie frecvent întîlnită în stenoza mitrală.

In momentul cînd, datorită creşterii rezistenţei vasculare pulmonare se dezvoltă o insuficienţă tricuspidiană, fenomenele congestive pulmonare diminuă, iar edemul pulmonar acut şi hemop-

tizia scad ca frecvenţă şi severitate. In schimb se va dezvolta insuficienţa ventriculară dreaptă.

Modificările vasculare pulmonare, cu îngroşări ale capilarelor, fibroza extensivă a pereţilor alveolari, vor determina tulburări de ventilaţie, scăderea capacităţii vitale, tulburări de difuziune a gazelor, fenomene care se corelează cu severitatea dispneei.

P a l p i t a ţ i i l e , simptom precoce, sînt întîlnite cu o mare frecvenţă în stenoza mitrală. Uneori apar şi noaptea, trezind bolnavul din somn.

D u r e r e a p r e c o r d i a l ă este adesea întîlnită. Vaquez a descris junghiul atrial caracterizat printr-o durere localizată în regiunea scapulo-vertebrală stîngă (D_5 -D_8).

Se mai citează ca manifestări d i s f a g i a de tip spasmodic prin iritaţie vagală şi d i s f o n i a prin paralizie recurenţială stîngă (sindromul Ortner) determinată de compresia atriului stîng dilatat, de artera pulmonară sau printr-o nevrită (mediastinită).

Semne fizice

La bolnavii cu stenoză mitrală severă inspecţia de ansamblu pune în evidenţă o c i a n o z ă periferică şi la faţă. Se descrie un "facies mitral", întîlnit în special la femei, caracterizat prin pometi, buze şi nas cianozate, contrastînd cu paliditatea din jur.

Inspecţia pulsului venos jugular relevă, în prezenţa unui ritm sinuzal, pulsaţii puternice (unde "a") determinate de sistola atrială dreaptă viguroasă, la cei care au o hipertensiune pulmonară importantă sau stenoză tricuspidiană. In caz de fibrilaţie atrială nu se remarcă decît o singură expansiune sistolică (unda c-v).

Examinarea suprafeţei precordiale poate evidenţia, pe marginea stîngă a sternului, pulsaţii uşoare determinate de dilatarea

ventriculului drept şi hipertensiunea pulmonară.

Palparea regiunii precordiale dă informaţii importante. Socul apexian rămîne mult timp nedeplasat, deoarece în stenoza mitrală pură, ventriculul stîng rămîne nemodificat: cînd se produce dilataţia cordului drept, vîrful inimii este deplasat în afară, dar nu şi în jos. Bătaia vîrfului este izbită, vibrantă şi rapidă. Este vibraţia sistolică mitrală care corespunde închiderii orificiului mitral sclerozat.

Tot la nivelul vîrfului cordului, mai bine în decubit lateral stîng, se percepe un freamăt diastolic, traducerea tactilă a uruiturii diastolice. Perceperea acestui freamăt are mare valoare semeiologică, în absenţa suflului care nu se percepe în cazul cînd are o frecvenţă mai mică de 16 cicli/sec.

La cei cu hipertensiune pulmonară se simte vibraţia de închidere a pulmonarei în spaţiul II , III intercostal stîng, lîngă stern.

Pulsul este în general mic, amplitudinea sa fiind în raport direct cu gradul stenozei mitrale care depinde direct şi de debitul sistolic al ventriculului stîng.

La ascultaţie, zgomotul I este puternic, izbit şi corespunde şocului apexian vibrant (vibraţia mitrală a lui Bard). La cei cu hipertensiune pulmonară, componenta pulmonară a zgomotului II este accentuată şi poate fi percepută, în focarul de ascultaţie al pulmonarei, o dezdoire sau dedublare a zgomotului II. Este o dedublare fixă, fiind prezentă în ambele faze respiratorii. Hipertensiunea pulmonară reprezintă un obstacol în faţa ventriculului drept care îşi va prelungi timpul de ejecţie, încît valvulele semilunare ale pulmonarei îşi vor întîrzia închiderea faţă de cele ale aortei, mai mult de 0,03 sec. In cazul unei hipertensiuni pulmonare accentuate şi în prezenţa unei dilataţii mari a arterei pulmonare, se percepe în acelaşi focar un clic sistolic de ejecţie.

Deschiderea valvulelor mitrale determină vibraţii care în mod normal nu sînt audibile. In stenoza mitrală însă, datorită

sclerozării bicuspidei, vibraţiile devin audibile, mai ales în expir, la 0,05-0,10 (0,14) sec. după începutul zgomotului II, se percep la vîrful cordului, în spaţiul dintre vîrf, marginea stîngă a sternului şi uneori pînă la bază. Acest zgomot a fost denumit c l a c m e n t (pocnitură) de deschidere a mitralei, fiind un zgomot de tonalitate înaltă, cu timbru sec. Nu trebuie confundat cu dedublarea zgomotului II întrucît această dedublare nu se percepe la apex, fiind expresia unei hipertensiuni pulmonare accentuate.

Cel mai important semn ascultatoriu este însă s u f l u l d i a s t o l i c care va prezenta modificări în funcţie de gradientul presiunii dintre atriu şi ventriculul stîng capabil să producă o viteză mare a sîngelui prin orificiu şi turbulenţă în interiorul ventriculului.

In stenoza mitrală moderată, cu ritm sinuzal normal, suflul are două faze de creştere a intensităţii: una în timpul umplerii ventriculare rapide şi alta în presistolă (contracţia atrială), încît pe fonocardiogramă are o siluetă de M.

In stenozele mai severe, gradientul mare de presiune dintre cele două cavităţi realizează o unire a presiunii mijlocii şi presistolice ale suflului, constituind un suflu continuu de la trosnitura de deschidere a mitralei pînă la primul zgomot.

Faza presistolică a suflului de stenoză mitrală are un caracter crescendo, în condiţiile unui ritm sinuzal normal (interval P-R normal), terminîndu-se odată cu închiderea mitralei (primul zgomot). Dacă intervalul P-R se prelungeşte, acest suflu presistolic se înscrie pe fonocardiogramă ca un suflu crescendo-descrescendo (ca un suflu de ejecţie de stenoză a valvulelor semilunare). In caz de fibrilaţie atrială suflul presistolic dispare, rămînînd numai porţiunea medie a suflului.

Obişnuit, în stenozele necomplicate, suflul diastolic începe după pocnitura de deschidere, avînd caracter de uruitură în prima parte a diastolei, iar întărirea presistolică îi redă caracterul de suflu.

Grupînd toate semnele stetacustice ale stenozei mitrale, cunoscute sub denumirea de onomatopee a lui Duroziez, acestea sînt: rrufft - tată - rrufft - tată , adică: rru reprezintă uruitura de umplere rapidă, ff suflu presistolic, t întărirea primului zgomot şi tată dedublarea zgomotului II la bază, sau clacmentul de deschidere al mitralei la apex.

Aceste semne clasice însă nu sînt prezente întotdeauna şi nu sînt obligatorii pentru diagnostic. Însăşi suflul poate prezenta modificări, aşa cum s-a văzut, iar uneori poate lipsi (stenoză mitrală mută). Lăsînd la o parte cauza cea mai obişnuită a nesesizării suflului, adică condiţiile nefavorabile de ascultaţie (zgomot în jur), stenoza mitrală poate fi mută în modificările valvulare extrem de blînde sau în stenoza foarte severă complicată (rezistenţă pulmonară foarte crescută, cu diminuarea fluxului sanguin prin orificiul atrio-ventricular stîng); de asemenea trebuie adăugat şi emfizemul pulmonar, cu torace în butoi.

Suflul diastolic al stenozei mitrale se percepe în zona de ascultaţie a ventriculului stîng, mai bine în decubit lateral stîng, după efort. Intensitatea suflului este de gradul I-III, depinzînd de suprafaţa orificiului, de gradientul diastolic la acest [illegible] şi de frecvenţa contracţiilor cardiace.

[illegible] n e a s c u l t a t o r i i a s o c i a t e. In cazul producerii unei hipertensiuni pulmonare accentuate, dilatarea ventriculului stîng determină o insuficienţă tricuspidiană funcţională cu prezenţa unui suflu de regurgitaţie tricuspidian, accentuat în inspir, care diminuă în expir forţat sau prin manevra Valsalva.

Asocierea unui suflu sistolic de regurgitaţie mitrală este de mare interes diagnostic şi terapeutic. Prezenţa suflului presistolic şi a accentuării zgomotului I va pleda împotriva unei asocieri de luat în seamă; cînd primul zgomot şi/sau clacmentul de deschidere mitral sînt absente, este de presupus existenţa unei regurgitaţii mitrale sau prezenţa de calcificări sau deformări ale valvulei mitrale. Prezenţa zgomotului III la apex pledează de asemenea pentru asocierea insuficienţei mitrale.

Un suflu diastolic, cu tonalitate înaltă, descrescendo, de regurgitaţie pulmonară (Graham-Steel), perceput de-a lungul marginii stîngi a sternului, este determinat de dilatarea arterei pulmonare consecutivă unei mari hipertensiuni pulmonare.

Electrocardiograma poate fi normală chiar la bolnavi cu stenoză mitrală severă. În caz de hipertensiune pulmonară accentuată se constată o deviere axială şi semne de hipertrofie ventriculară dreaptă. Se remarcă o undă P bifidă, depăşind 0,12 sec. (hipertrofie atrială stîngă), sau P ascuţit, de amplitudine mare (hipertrofie atrială dreaptă). In caz de fibrilaţie atrială se vor constata modificările caracteristice.

Examenul radiologic. Modificările cele mai importante care apar din stadiile cele mai precoce privesc marginea stîngă a siluetei cardiace, constînd în proeminenţa arterei pulmonare şi a ramurilor ei principale, dilatarea venelor lobului pulmonar superior şi îndărăt, deplasarea esofagului prin dilatarea atriului. Marginea stîngă a inimii este rectilinie, arcul mijlociu stîng este uneori mărit şi bombat în raport, fie cu dilataţia infundibulară a ventriculului drept, fie cu dilataţia arterei pulmonare, iar arcul ventricular stîng este scurtat.

In stenozele blînde dilatarea uşoară a atriului stîng este dificil de pus în evidenţă.

In stenozele mai severe se constată o dilatare a atriului stîng, pus în evidenţă prin pensarea spaţiului retrocardiac şi deplasarea posterioară a esofagului (examen baritat în poziţie OAD).

In stadiile avansate ale stenozei mitrale, marginea dreaptă a cordului este deplasată la dreapta, prin dilatarea atriului drept, sau prin deplasarea acestui compartiment de către ventriculul drept şi atriul stîng, ambele dilatate. Marginea stîngă a inimii este deplasată spre stînga prin dilatarea şi rotaţia ventriculului drept care poate să formeze apexul inimii.

Cîmpurile pulmonare sînt încărcate şi voalate, se observă opacităţi liniare subţiri, orizontale, dispuse deasupra sinusului cos-

to-diafragmatic, mai ales la dreapta, produsă de dilataţia vaselor limfatice şi îngroşarea spaţiilor de clivaj interlobular (liniile lui Kerley), modificări determinate de hipertensiunea pulmonară cronică.

Evoluţia stenozei mitrale poate fi privită ca desfăşurîndu-se în trei stadii: a)stadiul compensat, b)stadiul de hipertensiune pulmonară (dispnee de efort marcată, tuse, hemoptizii, edem pulmonar), c)stadiul de insuficienţă cardiacă congestivă (cord măriţ, hepatomegalie, edeme declive).

In cursul evoluţiei sale apar frecvente complicaţii care au făcut pe Huchard să o denumească "boală dispneizantă, hemoptoizantă, embolizantă". Pe lîngă edemul pulmonar acut, hemoptizii şi embolii arteriale cerebrale sau periferice, mai trebuie adăugate drept complicaţii: fibrilaţia atrială, endocardita bacteriană, tromboza atrială, infecţiile bronho-pulmonare, insuficienţa ventriculară dreaptă, insuficienţa tricuspidiană, paralizia nervului laringeu, disfagia. La cei mai în vîrstă se poate adăuga hipertensiunea arterială şi cardiopatia ischemică.

Ca stenoze mitrale neendocardice menţionăm:

- stenoza mitrală funcţională din cursul insuficienţei aortice (vezi insuficienţa aortică);
- cazuri rare de tumori cardiace (mixoame);
- stenoza mitrală asociată cu defect septal atrial(sindromul Lutembacher).

INSUFICIENTA MITRALA

Insuficienţa mitrală este în marea majoritate a cazurilor consecinţa unei endocardite reumatismale. Spre deosebire de stenoza mitrală este mai frecventă la bărbaţi decît la femei. Leziunea reumatismală determină modificări structurale ale aparatului val-

vular care va deveni rigid, deformat, cu valvele retractate, fuzionate, mai scurte.

Insuficienţa mitrală este foarte rar o anomalie congenitală; poate surveni în urma unei rupturi sau disfuncţii ischemice a muşchilor papilari după infarct miocardic, sau datorită rupturii cordajelor tendinoase sau perforaţiei valvulare în cursul unei endocardite bacteriene.

Insuficienţa mitrală funcţională survine ca o consecinţă a dilatării marcate a ventriculului stîng, de diferite cauze, şi în stenoza subaortică hipertrofică idiopatică prin distorsiunea valvei mitrale. Calcifierea masivă a inelului mitral, de cauză necunoscută, mai frecventă la femei în vîrstă, produce de asemenea o insuficienţă mitrală.

Insuficienţa mitrală este o valvulopatie progresivă întrucît solicită ambele cavităţi stîngi ale cordului, care pe măsură ce se vor dilata vor mări gradul de regurgitaţie al sîngelui din ventricul în atriu.

Fiziopatologie

Datorită defectului de închidere al orificiului atrio-ventricular stîng, o parte din sîngele ventriculului stîng se va întoarce, în sistolă, în atriul stîng. Regurgitaţia începe odată cu contracţia ventriculară şi durează toată perioada sistolică, întrucît presiunea din ventricul este mai mare decît cea din atriu. Această regurgitaţie încetează odată cu zgomotul II, moment cînd presiunea din ventricul devine mai mică decît cea din atriul stîng. Intrucît ventriculul stîng îşi împarte cantitatea de sînge între atriul stîng şi aortă, cantitatea de sînge primită de aceasta este mai mică ca în mod normal, producînd o închidere mai precoce a sigmoidelor aortei (componenta A a zgomotului II apare mai devreme). Scurgerea diastolică a sîngelui din atriu în ventricul va antrena o supraîncărcare diastolică care va produce, cu timpul, dilataţia şi hipertrofia ventriculului stîng şi ca o consecinţă perceperea zgomotului III şi a unui suflu diastolic în focarul mitralei. Intensitatea tul-

burărilor hemodinamice va ţine de gradul de neînchidere a orificiului mitral în sistolă, suprafaţa orificiului valvular aortic şi de raporturile de presiune între ventriculul stîng, atriul stîng şi aortă. Gradientul de presiune între ventriculul stîng şi atriul stîng în timpul sistolei este mai mare decît între ventricul şi aortă, ceea ce determină un reflux mare către atriu, chiar dacă orificiul mitral este în acest moment mai mic decît cel de la aortă.

Scurgerea pendulară a sîngelui între cele două cavităţi stîngi va antrena o dilatare a lor, iar cînd ventriculul stîng va deveni insuficient, creşterea presiunii telediastolice ventriculare va produce creşterea presiunii atriale, cu răsunet apoi asupra circulaţiei pulmonare şi asupra ventriculului drept.

Simptomatologie

Manifestările clinice sînt dependente de severitatea leziunii, Există pacienţi asimptomatici la care singurul element care atrage atenţia este prezenţa unui suflu sistolic apical şi a unei uşoare hipertrofii ventriculare stîngi. O a doua categorie este reprezentată de cei la care se constată o dilatare atrială şi ventriculară stîngă şi aceştia prezintă palpitaţii şi dispnee la eforturi. Instalarea insuficienţei cardiace sau grefarea unei endocardite bacteriene, chiar pe cazurile cu insuficienţă mitrală organică cu aparenţă benignă, complică tabloul clinic şi modifică prognosticul.

Bolnavii care devin simptomatici acuză oboseală, palpitaţii, dispnee de efort, ortopnee. Hemoptiziile şi edemul pulmonar acut apar mai rar precoce decît în stenoza mitrală. In formele de insuficienţă mitrală de altă natură decît cea reumatismală, edemul pulmonar acut poate fi o manifestare predominantă şi persistentă.

Insuficienţa ventriculară dreaptă apare tîrziu dar are o evoluţie progresivă, greu de tratat. Se caracterizează prin congestie hepatică dureroasă, edeme declive, jugulare turgescente, ascită. Dezvoltarea acestei insuficienţe cardiace poate fi precipitată de fibrilaţia sau flutter-ul atrial.

Scanned with OKEN Scanner

Semne fizice

Examenul general de ansamblu poate fi normal la pacienţii asiptomatici. Cei care prezintă manifestări clinice pot fi debili, cu pierderi marcate în greutate şi chiar caşexie (la cei cu reducere accentuată a capacităţii cardiace).

Examinarea suprafeţei precordiale evidenţiază bătaia vîrfului deplasat adesea lateral şi în jos. Se percepe în mod obişnuit la palpare un freamăt sistolic la vîrful cordului. Cînd atriul stîng este mult dilatat, el se va extinde anterior iar expansiunea sa se va palpa în timpul sistolei de-a lungul marginei sternului. Retracţia ventriculului stîng şi expansiunea atriului stîng în timpul sistolei vor produce o mişcare de legănare pe peretele toracic la fiecare ciclu cardiac. In cas de hipertensiune mare pulmonară se va percepe palpatoriu vibraţia de închidere a pulmonarei.

Pulsul venos jugular va arăta, în condiţiile unui ritm sinuzal, la cei cu hipertensiune pulmonară marcată, unde "a" proeminente.

Deşi tensiunea arterială este în mod obişnuit normală, pulsul arterial prezintă adesea o ascensiune bruscă.

La ascultaţie, zgomotul I este în general absent, mascat de suflul sistolic. Accentuarea lui exclude o regurgitaţie importantă. La cei cu hipertensiune pulmonară asociată se poate percepe un clic de ejecţie în focarul pulmonarei.

Zgomotul II la pulmonară este în mod obişnuit normal, dar se accentuează în caz de hipertensiune şi rezistenţă pulmonară crescută. In insuficienţele severe dedublarea zgomotului II este posibilă datorită valvulelor aortice care se închid mai precoce.

Zgomotul III se percepe frecvent în insuficienţa mitrală severă şi se datoreşte cantităţii mari de sînge şi fluxului rapid din atriu în ventriculul stîng, în faza de umplere rapidă. Apariţia sa este la 0,11-0,16 sec. după zgomotul de închidere a valvulelor aortice şi se datoreşte tensionării bruşte a muşchilor papilari şi cordajelor tendinoase. Se ascultă numai la vîrful cordu-

lui, la o distanţă mai mare decît clacmentul de deschidere a mitralei a cărei prezenţă pledează în favoarea stenozei mitrale. Existenţa zgomotului de umplere rapidă exclude stenoza mitrală care este incompatibilă cu acest fenomen hemodinamic. Uneori există şi un scurt rulment diastolic, indiciu al unei umpleri masive, fără a avea semnificaţie de stenoză. Absenţa zgomotului III pledează pentru o insuficienţă mitrală uşoară.

Suflul sistolic al insuficienţei mitrale este în mod obişnuit un suflu intens (gradul 2-5), holosistolic, un suflu de regurgitaţie care începe odată cu începutul zgomotului I pe care-l poate chiar masca. El continuă atît timp cît presiunea din ventriculul stîng depăşeşte semnificativ presiunea atrială, situîndu-se uneori peste zgomotul de închidere aortic, adică în momentul cînd presiunea ventriculară scade la nivelul presiunii atriale stîngi. Suflul este localizat în zona de ascultaţie a ventriculului stîng (suflu apical). Se propagă spre axila stîngă, regiunea scapulară stîngă, pe suprafaţa precordială, iar cînd atriul stîng este foarte dilatat, iradiază în dreapta sternului (Friedberg).

Din punct de vedere stetacustic suflul insuficienţei mitrale poate fi dulce, aspirativ sau rugos. Obişnuit se compară cu ţîşnitura de vapori. El devine muzical în caz de calcificări valvulare sau rupturi de cordaje.

F o n o c a r d i o g r a m a indică vibraţii de amplitudine medie, cu frecvenţă înaltă sau mijlocie, cu localizare imediat după zgomotul I, care scad către sfîrşitul sistolei. Suflul poate fi mai intens în mezosistolă (aspect "losangique"-Friedberg). In rare cazuri suflul este localizat numai în telesistolă, avînd aspect crescendo, fiind vorba de o insuficienţă cu debit de regurgitare mic.

Electrocardiograma arată o tendinţă de deviere axială stîngă. In insuficienţele mitrale severe apar semne de hipertrofie ventriculară stîngă. La cei cu mare hipertensiune pulmonară există modificări de hipertrofie ventriculară dreaptă. Acelaşi fenomen se poate produce şi cu cele două atrii (hipertrofie atrială stîngă

sau dreaptă.).

Examenul radiologic indică hipertrofia ventriculului şi a atriului stîng. Atriul stîng poate lua proporţii anevrismale formînd marginea dreaptă a siluetei cardiace. Explorarea fluoroscopică evidenţiază un ventricul stîng hiperdinamic, precum şi un atriu stîng animat de expansiuni sistolice viguroase. Calcificările valvulelor mitrale sînt mai frecvente în caz de boală mitrală şi neobişnuite în insuficienţa pură.

INSUFICIENTA AORTICA

Insuficienţa aortică se datoreşte neînchiderii complete a orificiului sigmoidian aortic, la începutul diastolei, fapt ce determină refluarea unei cantităţi de sînge din aortă în ventriculul stîng.

Cauzele care duc la acest defect orificial sînt reprezentate în primul rînd de reumatismul articular acut (circa 80 %), cu predominanţă de 3/4 la bărbaţi pentru forma pură şi mai frecvent la femei dacă este asociată cu leziuni mitrale. Aparatul valvular devine insuficient prin scurtarea valvulelor, deformarea şi rigiditatea lor, modificări ale inelului produse de leziunile reumatismale (insuficienţa aortică endocardică - boala Corrigan).

Infecţia luetică este de asemenea capabilă să producă insuficienţă aortică prin extensia leziunilor inflamatorii sifilitice de la nivelul aortei la valvule. Spre deosebire de reumatism, sifilisul nu lezează direct valvulele ci se limitează la nivelul comisurilor (valvulită comisurală sifilitică - Friedberg). Defecţiunea valvulară se datoreşte lărgirii comisurilor, scurtării valvulelor sau imposibilităţii de a închide orificiul, consecutiv dilatării inelului şi dilatării orificiului aortic odată cu dilatarea aortei ascendente (insuficienţă aortică arterială - boala Hodgson).

Endocardita bacteriană, deşi obişnuit se grefează pe o veche leziune reumatismală aortică, este capabilă să producă eroziuni pe valvule sau chiar să le perforeze, ceea ce poate provoca o insuficienţă aortică sau să agraveze una preexistentă. Endocardita bacteriană poate determina rupturi de valvule cu declanşare rapidă sau agravare a insuficienţei cardiace.

Traumatismul este citat drept cauză a insuficienţei aortice prin ruptură valvulară cauzată prin lovitură directă a peretelui toracic, prin cădere de la înălţime şi extrem de rar printr-o încordare sau efort muscular neobişnuit. Această ruptură determină durere vie toracică, cîteodată sincopă, apariţia rapidă a unui suflu diastolic muzical în focarul aortei.

Ateroscleroza şi hipertensiunea arterială pot să producă, în stadii mai avansate, dilataţii ale aortei care antrenează şi dilataţia orificiului sigmoidian realizînd o insuficienţă aortică funcţională. Valvulele pot fi intacte sau pot prezenta leziuni aterosclerotice cu calcificări.

Anevrismul disecant al aortei poate uneori interesa inserţia valvulelor semilunare sau determină o tulburare a închiderii acestora. In caz de sindrom Marfand sau arahnodactilie (lungirea anormală a degetelor şi extremităţilor) se citează prezenţa insuficienţei aortice ca malformaţie congenitală.

Drept cauze mai rare a insuficienţei aortice menţionăm unele mucopolizaharidoze genetice, apariţia rară în caz de artrită reumatoidă, în caz de defect septal congenital interventricular cu fenestraţie a valvulelor semilunare lîngă marginea liberă sau deasupra liniei de închidere.

Fiziopatologie

Tulburările hemodinamice ale insuficienţei aortice sînt determinate de regurgitaţia unei cantităţi de sînge din aortă în ventriculul stîng. Inchiderea incompletă a aparatului valvular semilunar realizează un orificiu de 0,5-1 cm^2 prin care refluează o cantitate de sînge estimată la 30-70 ml la fiecare diastolă, ceea

ce reprezintă aproximativ 2-5 l/min. In această situaţie ventriculul stîng primeşte sînge atît din atriul stîng, cît şi din aortă şi drept consecinţă se va dilata şi hipertrofia. Debitul sistolic al ventriculului stîng este mare şi rapid, dar cantitatea de sînge care ajunge la periferie scade datorită refluxului diastolic în ventricul. Cu timpul, umplerea diastolică ventriculară mare va avea repercursiuni asupra gradientului diastolic la nivelul orificiului atrio-ventricular stîng, tulburînd dinamica circulatorie a atriului stîng şi mai tîrziu a circulaţiei pulmonare.

Inima este capabilă să facă faţă nevoilor circulatorii multă vreme, în condiţii de repaus şi chiar la unele eforturi. Dar, în funcţie de severitatea leziunii, de asocierea cu alte vicii valvulare şi mai ales de starea miocardului, momentul decompensării deşi tardiv se va manifesta brusc şi brutal.

Creşterea volumului diastolic şi a presiunii intraventriculare stîngi va determina dilataţia şi hipertrofia acestuia, realizîndu-se una din cele mai mari dilataţii cardiace. In momentul cînd ventriculul stîng nu va mai fi capabil să expulzeze tot sîngele venit din cele două direcţii (atriu şi aortă), după fiecare sistolă va rămîne în ventricul o cantitate de sînge rezidual.

Simptomatologie

Perioada de compensare a insuficienţei aortice, în comparaţie cu cea din stenoza mitrală, este lungă. De la primele manifestări ale reumatismului poliarticular acut şi pînă la dezvoltarea insuficienţei aortice trec ani de zile şi această perioadă este urmată de un interval asimptomatic care durează pînă la 10 ani, perioadă în care leziunea poate progresa.

Dintre primele manifestări pe care le acuză bolnavii notăm perceperea neplăcută a propriilor bătăi ale inimii, mai ales în poziţie culcată. Cu prilejul eforturilor, emoţiilor sau în cazul existenţei unor extrasistole, pacienţii se plîng de p a l p i t a ţ i i supărătoare, ameţeli, vîjîituri în urechi, valuri congestive în extremitatea cefalică. Aceste manifestări durează mulţi

ani înaintea apariţiei dispneei de efort, primul simptom care marchează începutul decompensării ventriculului stîng.

D u r e r e a p r e c o r d i a l ă , cu aspecte anginoase, apare la tineri ca şi la bătrîni, în absenţa afectării coronarelor. Este prezentă în momentul cînd tensiunea diastolică este mai mică de 50 mmHg. In insuficienţele de origine sifilitică durerea este adesea determinată de asocierea stenozei orificiului coronarian şi chiar de ateroscleroza coronariană. In cazul insuficienţei aortice necomplicate reumatismale, durerea precordială se explică prin diminuarea fluxului coronarian datorită presiunii diastolice joase şi creşterii necesităţii de sînge cerute de greutatea şi munca cordului hipertrofiat. In insuficienţa aortică necomplicată durerea anginoasă se deosebeşte de cea observată la coronarieni, apărînd la efort dar şi în repaus, uneori şi în timpul nopţii, fiind însoţită de transpiraţii accentuate.

D i s p n e e a d e e f o r t este manifestarea care marchează începutul insuficienţei ventriculare stîngi. Dacă în stenoza mitrală acest simptom este determinat de congestia pulmonară, mai mult de natură mecanică, în insuficienţa aortică este dat de insuficienţa ventriculului stîng. Dispneea de efort, uşoară la început, devine rapid şi progresiv accentuată.

D i s p n e e a p a r o x i s t i c ă survine în atacuri, după eforturi, dar mai ales este nocturnă. Este mai frecventă în varietatea luetică decît în cea reumatismală.

O r t o p n e e a completează în scurtă vreme manifestările anterioare, fiind întîlnită la pacienţii cu tensiune diastolică sub 50 mmHg, asociindu-se cu angină de decubit.

Semne fizice

Insuficienţa aortică prezintă două categorii de semne: semne cardiace şi semne periferice.

I n s p e c ţ i a ş i p a l p a r e a regiunii precordiale

relevă un şoc apexian puternic, deplasat în jos şi în afară. Expansiunea sistolică şi retracţia periapexiană determină acel şoc globulos (şoc "en dôme").

A s c u l t a ţ i a. Semnul caracteristic ascultatoriu al insuficienţei aortice este suflul diastolic care se percepe în spaţiile 2-3 intercostale stîngi şi drepte, lîngă stern. In insuficienţa aortică reumatismală suflul se aude mai bine în spaţiul 2 intercostal drept şi în spaţiul 3 intercostal stîng(Erb), şi se transmite pe marginea stîngă a sternului, în zona de ascultaţie a ventriculului stîng. In insuficienţa aortică arterială suflul este perceput mai intens în spaţiul 3 intercostal drept şi se transmite în jos pe marginea dreaptă a sternului.

Intensitatea suflului este de gradul 1-3, mai mare în varietatea arterială. Uneori suflul se percepe mai bine în poziţia şezîndă sau în ortostatism, cu trunchiul aplecat, cu braţele ridicate şi în expir.

In insuficienţa aortică reumatismală suflul are un caracter fin, moale, aspirativ. In insuficienţa aortică luetică şi cea traumatică este piolant, muzical, însoţit de tril.

Suflul începe imediat după componenta aortică a zgomotului II şi poate avea imediat o scurtă perioadă de creştere care poate fi apreciată prin fonocardiogramă. Ascultatoriu nu se percepe decît o lungă fază descrescendo. Fonocardiograma intracardiacă localizează originea vibraţiilor subvalvular, în ventriculul stîng.

Frecvent, în insuficienţa aortică, se percepe un suflu sistolic de ejecţie în focarul aortei, care poate simula o stenoză aortică. Este determinat de ejecţia volumului mare de sînge din ventriculul stîng într-o aortă care este dilatată în porţiunea sa iniţială. Palparea pulsului carotidian permite perceperea undei rapide ample caracteristică insuficienţei aortice, neîntîlnită în stenoza aortică. Acest susflu sistolic este mai frecvent în insuficienţele aortice sifilitice. Dacă suflul sistolic este puternic, aspru, rugos, cu transmitere spre arterele subclaviculare şi ca-

rotide şi are corespondent tactil sub formă de freamăt, el este datorat asocierii cu stenoza aortică.

Suflul diastolic al insuficienţei aortice se mai poate asocia cu un suflu diastolic în focarul mitralei, cu caracter de uruitură, cu zgomot I normal, fără clacment de deschidere mitral şi care se atenuează la administrare de nitrit de amil. Este un suflu de stenoză mitrală relativă sau funcţională (Austin Flint), explicat prin deschiderea incompletă a aparatului valvular mitral datorită umplerii diastolice mari, prin împiedecarea deschiderii complete a valvulelor datorită jetului diastolic din aortă, sau prin lovirea celor două coloane de sînge (aortică şi atrială).

Un suflu holosistolic apical poate fi prezent în momentul cînd dilatarea ventriculului stîng va produce o insuficienţă mitrală organo-funcţională.

Zgomotul I este normal în formele uşoare şi medii dar diminuat în cazul unei regurgitări intense prin limitarea excursiei valvulelor mitrale la deschidere şi apoi prin scurtarea consecutivă a excursiei de închidere. Uneori se poate percepe un clacment protosistolic de tip aortic.

Zgomotul II scade în cazul unei regurgitări importante prin diminuarea componentei sigmoidelor aortei.

Semne periferice

In insuficienţa aortică există o bogăţie de semne periferice, mai evidente în forma reumatismală (endocardică) şi mai puţin evidente sau absente în forma arterială (luetică, aterosclerotică, anevrism aortic).

T e n s i u n e a a r t e r i a l ă realizează o formulă sfigmomanometrică divergentă, cu o minimă de 50 mmHg sau chiar pînă la 0, iar maxima este normală sau crescută. Tensiunea maximă creşte totdeauna în forma arterială.

P u l s u l r a d i a l este adesea caracteristic (pulsul Corrigan) - săltăreţ şi depresibil (celer et altus). Acest aspect

este determinat de creşterea bruscă a presiunii în artere, umplerea lor rapidă, urmată apoi de colapsul care începe către sfîrşitul sistolei, determinat la rîndul său de căderea bruscă a presiunii în arterele centrale şi periferice. Deşi este considerat caracteristic pentru insuficienţa aortică, pulsul Corrigan mai poate fi întîlnit în persistenţa canalului arterial, fistule arterio-venoase, boala Graves (Basedow), anemii severe, stări febrile cu vasodilataţie periferică.

Frecvenţa pulsului este normală sau cu moderată tahicardie (90-100/min.) care nu trebuie combătută decît în caz de decompensare cardiacă, întrucît această tahicardie scurtează diastola, micşorînd volumul de sînge care regurgitează din aortă în ventricul.

P u l s a ţ i i l e arterelor vizibile (carotide, humerale, temporale) sînt ample şi frecvente, realizînd acel " dans arterial ". Se mai pot observa mişcări ritmice ale capului, sincrone cu contracţiile cordului (semnul Musset), zvîcnituri ritmice ale gambei cînd bolnavul stă picior peste picior (semnul Sabrazez).

La nivelul amigdalelor se constată pulsul amigdalian transmis de la carotidă. Lueta pulsează, şi împreună cu ea vălul palatului. Pulsul amigdalian şi al luetei sînt cunoscute sub denumirea de semnul lui Müller. Apăsînd limba cu o spatulă evidenţiem pulsul limbei (Minervini).

Inspecţia pupilelor arată în unele cazuri o alternanţă de midriază cu miază (semnul Landolfi).

P u l s u l c a p i l a r descris de către Quincke constă dintr-o alternanţă de paloare şi roşeaţă care avansează şi se retrage în raport cu timpii revoluţiei cardiace. Acest fenomen se poate pune în evidenţă prin frecarea pielii pe frunte sau apăsînd uşor marginea unei unghii.

Ascultînd cu un stetoscop artera femurală, la nivelul triunghiului lui Scarpa, se constată un suflu sistolo-diastolic (dublul suflu crural al lui Duroziez), în momentul cînd comprimăm uşor artera cu marginea stetoscopului. Suflul sistolic se poate asculta şi

la normali, prin stricturarea artificială a lumenului, dar cel diastolic este caracteristic regurgitaţiei aortice. Tot la acest nivel se poate evidenţia dublul ton al lui Traube explicat prin distensia activă a vasului şi prin exagerarea dicrotismului normal.

Electrocardiograma. La pacienţii cu o formă uşoară de insuficienţă aortică electrocardiograma este normală. La cei însă cu o formă mai severă se constată semne de hipertrofie ventriculară stîngă. Astfel se vor constata unde R înalte în derivaţiile stîngi şi unde S adînci în derivaţiile drepte precordiale şi în plus modificări de fază terminală (S-T denivelat şi unda T negativă în derivaţiile D_1 , VL, V_5 şi V_6).

Examenul radiologic relevă diferite grade de dilatare ale ventriculului stîng, cu arcul inferior stîng alungit şi lărgit în jos şi spre stînga. Unghiul format cu artera pulmonară este evident mai ascuţit decît la normali, butonul aortic este proeminent iar arcul aortic este uşor uniform dilatat. In ansamblu, cordul are configuraţie caracteristică: cord de configuraţie aortică. In insuficienţa aortică luetică se pot vedea calcificări liniare pe aorta ascendentă care împreună cu dilatarea ventriculului stîng atestă această etiologie.

Cînd se produce insuficienţa ventriculară stîngă, insuficienţa mitrală funcţională care ia naştere va atrage după sine dilatarea atriului şi vaselor pulmonare. In această fază cordul îmbracă o "configuraţie aortică mitralizată".

Cînd se va produce insuficienţa cardiacă globală, se va constata mărirea şi a cavităţilor drepte încît umbra cordului este imensă, cu diametrul transvers foarte lărgit.

STENOZA AORTICA

Stenoza aortică rezultă în urma reducerii suprafeţei orificiului sigmoidian cu peste 20 % (normal = 2,5-3,5 cm^2). Originea

sa poate fi variată: reumatismală, congenitală, idiopatică, prin calcificări valvulare şi funcţională. După localizarea strîmtorării poate fi valvulară, subvalvulară şi supravalvulară.

Stenoza aortică valvulară este în general de origine reumatismală, consecinţa unei endocardite reumatismale care duce la îngroşarea şi sudarea valvulelor sigmoide provocînd o strîmtorare a orificiului aortic. Mai rar este congenitală, dar această varietate este cea mai frecventă dintre toate tipurile de stenoză aortică congenitală. Calcificarea valvulelor aortice, privită ca un proces secundar stenozei de natură reumatismală, poate fi considerată totuşi la originea unora dintre cazuri.

Printre formele rar întîlnite menţionăm: a)stenoza subaortică hipertrofică idiopatică caracterizată prin hipertrofia ventriculului stîng, interesînd în special septul interventricular; b)stenoza aortică subvalvulară congenitală discretă, determinată fie de un diafragm membranos sau o barieră fibroasă imediat sub valvulele sigmoide şi c)stenoza aortică supravalvulară, anomalie neobişnuită, produsă prin strîmtarea aortei ascendente printr-un diafragm fibros, cu o deschidere mică deasupra orificiului valvular aortic.

Fiziopatologie

Indiferent de originea sa, reumatismală sau congenitală, tulburările hemodinamice, cu consecinţe asupra cordului şi circulaţiei sistemice sînt aceleaşi. Strîmtarea orificiului aortei determină o hipertensiune sistolică în ventriculul stîng şi un gradient sistolic între ventriculul stîng şi aortă în condiţii de repaus şi eforturi fizice obişnuite. Hipertrofia ventriculului stîng care se va produce este capabilă să nu afecteze capacitatea ventriculului pentru mulţi ani. Cu timpul însă golirea ventriculului stîng va fi incompletă, la sîngele rezidual din ventricul se va adăuga cantitatea normală de sînge din atriul stîng, fapt care va determina decompensarea cordului stîng. In stenozele aortice foarte strînse debitul sistolic este mic, dilatarea cordului stîng se va instala rapid cu apariţia insuficienţei cardiace. Va fi afectată circulaţia

arterială sistemică, cu consecinţele determinate de o proastă irigaţie a organelor vitale, iar creşterea presiunii diastolice ventriculare se va repercuta asupra atriului stîng şi vaselor pulmonare producînd dispneea de diferite grade.

Simptomatologie

Stenoza aortică produce modificări hemodinamice sau prezintă manifestări clinice în momentul cînd orificiul aortic este micşorat cu aproximativ 1/3 din mărimea normală. Stenoza aortică compensată poate fi adesea asimptomatică fiind o constatare accidentală postmortem. Totuşi, în formele severe, mai tîrziu apar manifestări caracteristice chiar în faza de compensare, deci în afara tabloului de insuficienţă cardiacă. Astfel de manifestări constau din ameţeli, sincopă, dureri precordiale. La bolnavii în jur de 50 ani, cu stenoză aortică calcificată, edemul pulmonar acut poate apare ca primă manifestare. Oboseala şi dispneea sînt frecvente în stenoza congenitală şi în stenoza valvulară cîştigată.

D u r e r e a p r e c o r d i a l ă este prezentă la 10-20% dintre bolnavi. Are aspect anginos şi se datoreşte ischemiei miocardice relative şi fenomenelor anoxice ale miocardului. Frecvent se constată micşorări ale lumenului coronarelor de natură aterosclerotică, dar este suficientă o insuficienţă funcţională coronariană care va provoca o anoxie consecutivă. Contracţia ventriculară determină un debit sistolic diminuat atît în aortă cît şi la nivelul coronarelor, producînd şi o rezistenţă în radicelele ramurilor coronariene. Această circulaţie coronariană este deficitară chiar în repaus şi cu atît mai mult în cursul eforturilor.

A m e ţ e l i l e ş i s i n c o p a. Ameţelile reprezintă o constatare frecventă apărînd la eforturi şi schimbări de poziţie ale corpului. Sincopa de efort este de asemenea o manifestare frecventă, asociată sau nu cu dureri anginoase. Ea reprezintă un indiciu de stenoză severă, cu grave tulburări hemodinamice. Sincopa de efort este atribuită unei hiperreactivităţi a zonei sinocaro-

tidiene, dar mai ales anemierii bruşte şi tranzitorii cerebrale datorită debitului sistolic necorespunzător.

Moartea subită este posibilă în stenoza aortică probabil prin ischemia miocardică cronică care provoacă aritmii severe (fibrilaţie ventriculară), ocluzie coronariană (prin tromboză acută, cu infarct miocardic consecutiv), tulburări severe de ritm şi anemie cerebrală.

Manifestările determinate de insuficienţa cardiacă stîngă reprezintă, de multe ori, primele fenomene subiective ale bolii:

D i s p n e e a d e e f o r t este cel mai precoce şi cel mai frecvent simptom, la care se asociază obişnuit fatigabilitatea.

D i s p n e e a p a r o x i s t i c ă n o c t u r n ă apare la bolnavi de vîrstă medie, cu stenoză aortică calcificată şi uneori apare chiar e d e m u l p u l m o n a r a c u t. Se mai notează insomnii şi coşmaruri asociate sau nu astmului cardiac.

O r t o p n e e a este manifestarea tardivă cînd dispneea de efort a devenit importantă.

T u s e a ş i e x p e c t o r a ţ i a şi mai rar hemoptizia fac de asemenea parte din tabloul clinic.

Insfuficienţa cardiacă dreaptă apare după ani de evoluţie a insuficienţei cordului stîng care, determinînd o congestie pulmonară accentuată, va avea răsunet asupra ventriculului drept antrenînd întregul cortegiu de manifestări: edeme, hepatomegalie, jugulare turgescente, reflux hepatojugular, presiune venoasă ridicată, cianoză, hidrotorace. Se mai constată slăbire, pierdere în greutate, chiar emaciere în fazele terminale.

Semne fizice

Examinarea cordului ne furnizează următoarele relaţii:

I n s p e c ţ i a relevă obişnuit prezenţa vîrfului cordului deplasat la stînga şi în jos în funcţie de dilatarea şi hipertrofia ventriculului stîng.

P a l p a r e a evidenţiază un semn important pentru diagnostic: freamătul catar sistolic la baza cordului, în dreapta sternului, la nivelul vaselor cervicale şi la nivelul furculiţei sternale. Uneori, cînd suflul sistolic este puternic, freamătul se percepe şi la vîrful cordului. Socul apexian este energic, în raport cu hipertrofia ventriculului stîng. Uneori se percepe un impuls apical dublu (în decubit lateral stîng), primul în momentul contracţiei atriale semnificînd contribuţia acestuia la umplerea ventriculului şi al doilea în sistola precoce ventriculară, menţinîndu-se în tot timpul ejecţiei.

Pulsul arterial este mic şi întîrziat (parvus et tardus), un puls"în platou", bradicardic, datorită debitului sistolic mic şi sistolei prelungi. Ritmul este în general regulat; prezenţa unei fibrilaţii atriale trebuie să sugereze asocierea unei leziuni mitrale.

Tensiunea arterială sistemică este în limite normale, dar în stadiile avansate, cînd volumul sistolic scade, ea se va micşora. Hipertensiunea arterială este neobişnuită şi exclude o stenoză aortică severă.

A s c u l t a ţ i a cordului evidenţiază un suflu sistolic localizat în zona de ascultaţie a aortei (spaţiile 2-3 intercostale drepte şi spaţiul 3 intercostal stîng, lîngă stern). Suflul se propagă în sus, în regiunea supraclaviculară dreaptă şi arterele gîtului, dar se poate propaga şi în jos, la vîrful cordului (suflul în clepsidră). La bolnavii cu emfizem pulmonar suflul se poate auzi mai bine supraclavicular sau sub apendicele xifoid.

Intensitatea suflului este de gradul 4-6, scăzînd în tahicardii, în insuficienţa ventriculară stîngă, cînd se asociază o stenoză mitrală (scade debitul prin orificiul aortic).

Este un suflu dur, aspru, rugos (rulment), cu o durată variabilă în funcţie de gradul stenozei. Pe fonocardiogramă apare cu oscilaţii de joasă frecvenţă, la 0,04-0,08 sec. după sfîrşitul

zgomotul I, care cresc ca amplitudine, apoi scad progresiv, sfîrşindu-se cu 0,08 sec înainte de componenta aortică a zgomotului II. Suflul are un aspect romboidal (fus). Dacă stenoza este mai accentuată, unghiul de început al rombului este mai ascuţit, pe cînd cel descendent este larg. Zgomotul II are numai un singur grup de vibraţii datorită întîrzierii componentei aortice care se sumează cu cea pulmonară. Cînd stenoza este foarte strînsă, suflul depăşeşte componenta aortică a zgomotului II.

Zgomotul I este în general normal, el poate să scadă ca intensitate în formele strînse, prin alungirea sistolei ventriculare şi diminuării forţei de închidere a mitralei. In formele medii se poate percepe un clacment presistolic aortic.

Zgomotul II în focarul aortei este normal în stenozele uşoare, dar mult redus în formele severe. Datorită timpului prelungit de ejecţie ventriculară stîngă se poate percepe o dedublare paradoxală a zgomotului II. Galopul atrial este posibil cînd presiunea sistolică în ventricul este mult crescută.

In zona ventriculară stîngă poate să apară un suflu sistolic prin dilatarea mare a ventriculului stîng (insuficienţă mitrală organo-funcţională), suflu care dispare prin tonifierea cordului.

Sub vîrsta de 15 ani, un suflu sistolic aortic poate fi datorat unei stenoze congenitale; după vîrsta medie poate fi de origine organo-funcţională (cardiopatie ischemică, cord hipertensiv, anevrism de aortă, insuficienţă aortică, ateroscleroză). Dacă suflul este mai intens în spaţiul II intercostal drept iar zgomotul II este diminuat, acest fapt indică de obicei o stenoză de origine reumatismală; dacă suflul se percepe încă de la naştere, este mai intens parasternal stîng şi zgomotul II este normal, sînt indicii de stenoză subvalvulară congenitală; dacă este localizat subclavicular drept, fără propagare la carotida stîngă, cu modificări ale tensiunii arteriale unilaterale, pledează pentru stenoză supravalvulară congenitală.

Suflul stenozei aortice trebuie deosebit de: a) suflul stenozei pulmonare (maximum de ascultaţie în spaţiul 2-3 intercos-

tal stîng, iradiază spre clavicula stîngă, se asociază cu clacment protosistolic pulmonar); b)cu suflul defectului septal interventricular (este holosistolic, în bandă, zgomotul II accentuat şi dedublat); c)suflul cardiopatiei obstructive (stenoza musculară subaortică) care este localizat în spaţiile 4-5 parasternale stîngi, cu zgomot II normal, fenomene de angină pectorală; d)suflurile stenozei arterei subclaviculare şi carotidiene care au sufluri cu intensitate maximă în zonele respective şi care se completează cu alte semne de ateroscleroză.

Electrocardiograma arată semne de hipertrofie ventriculară stîngă. In stadiile avansate segmentul S-T este subdenivelat şi unda T inversă în derivaţiile D_1 , VL, şi în precordialele stîngi. Fibroza difuză miocardică care poate surveni determină tulburări de conducere intraventriculare.

Examenul radiologic arată un ventricul stîng mărit, rotunjit, globulos, datorită hipertrofiei sale concentrice. Aorta ascendentă este dilatată şi se pot observa calcificări valvulare chiar în stenozele congenitale, dar după vîrsta de 30-35 ani. In stadiile avansate, pe lîngă dilatarea ventriculului stîng, se vor constata semne de congestie pulmonară, dilatarea atriului stîng, a arterei pulmonare şi apoi a ventriculului şi atriului drept.

STENOZA TRICUSPIDIANA

Este o valvulopatie rară, în general de origine reumatismală. In mod obişnuit nu apare izolată ci în asociaţie cu leziunile orificiului mitral (insuficienţă,dar mai ales stenoză mitrală) şi uneori în combinaţie cu stenoza mitrală şi stenoza aortică. Se mai citează drept cauze rare: fibroelastoza, fibroza endomiocardică, metastaze carcinomatoase, endocardita bacteris-

nă .

Tulburările hemodinamice sînt determinate de existenţa unui gradient de presiune diastolic între atriul drept şi ventriculul drept care va produce trecerea cu viteză a sîngelui prin orificiul tricuspidian strîmtat. Hipertrofia atriului drept şi creşterea presiunii în această cavitate se vor repercuta asupra circulaţiei venoase sistemice producînd o supraîncărcare a acesteia. Ventriculul drept, circulaţia pulmonară şi arterială sistemică vor avea debite mici.

Simptomatologie

Stenoza tricuspidiană este de obicei precedată ca leziune reumatismală de către stenoza mitrală, aşa încît semnele iniţiale ţin de aceasta. Atenuarea fenomenelor de congestie pulmonară la un bolnav cu stenoză mitrală poate sugera posibilitatea apariţiei unei stenoze tricuspidiene. Legat de această valvulopatie reţinem ca simptome: uşoară dispnee,hepatomegalie, edeme şi ascită. Hepatomegalia este dureroasă, poate duce la ciroză cardiacă, icter, fenomene de denutriţie.

Jugularele sînt turgescente, cu unde "a" gigante.

Zgomotul I este accentuat datorită componentei tricuspidiene, prin acelaşi mecanism ca şi în stenoza mitrală.

Zgomotul II la pulmonară nu este accentuat şi uneori se poate percepe un clacment de deschidere al tricuspidei la 0,06 sec după închiderea valvulelor pulmonare.

Uruitura diastolică a stenozei tricuspidiene are aceleaşi caractere ca şi uruitura din stenoza mitrală. Se percepe mai bine pe marginea stîngă a sternului, la baza apendicelui xifoid, în decubit lateral drept, cînd se deplasează la dreapta sternului. Are o intensitate de gradul 1-2 şi se accentuează în inspir.

E l e c t r o c a r d i o g r a m a relevă unde P ascuţite, înalte în D_2 şi V_1. Absenţa hipertrofiei ventriculare drepte la un bolnav socotit a avea stenoză mitrală trebuie să sugereze posibilitatea asocierii leziunii valvulare tricuspidiene.

Scanned with OKEN Scanner

Examenul r a d i o l o g i c arată o dilatare atrială dreaptă care determină o mărire a diametrului transversal al cordului. Pasajul baritat esofagian indică o deplasare a esofagului către stînga. Mărirea simultană a celor două atrii, în caz de leziuni combinate (stenoza mitrală şi tricuspidă) produce un dublu contur atrial concentric pe partea dreaptă a siluetei cardiace.

INSUFICIENTA TRICUSPIDIANA

Insuficienţa tricuspidiană este cel mai frecvent de origine funcţională, fiind determinată de dilatarea ventriculului drept şi a inelului de inserţie a valvulelor tricuspidiene. Regurgitaţia tricuspidiană funcţională complică insuficienţa ventriculară dreaptă de diferite cauze.

Insuficienţa tricuspidiană organică este de origine reumatismală, asociindu-se de obicei cu stenoza tricuspidiană. Mai rar apare ca malformaţie congenitală ca în boala Ebstein (inserţie joasă a valvulelor şi deformarea lor anatomică). Se mai citează drept cauze carcinoidul, fibroza endomiocardică, endocardita bacteriană şi traumatismul.

Simptomatologie

Tabloul clinic al insuficienţei tricuspidiene este determinat de congestia venoasă sistemică şi de reducerea capacităţii inimii. Apariţia insuficienţei tricuspidiene funcţionale agravează insuficienţa cardiacă dreaptă.

Venele jugulare sînt turgescente, se remarcă puls sistolic jugular, hepatomegalie accentuată cu puls sistolic hepatic, reflux hepato-jugular, edeme, ascită, hidrotorace. Ventriculul drept prezintă pulsaţii evidente de-a lungul liniei parasternale stîngi.

Ascultaţia cordului evidenţiază un suflu holosistolic perceput pe marginea stîngă a sternului, care se intensifică în inspir şi se reduce în expir şi prin manevra Valsalva.

Scanned with OKEN Scanner

Examenul radiologic arată o mărire a celor două cavităţi drepte şi expansiunea în sistolă a atriului drept.

INSUFICIENTA ARTEREI PULMONARE

Insuficienţa organică a arterei pulmonare este rară, etiologia putînd fi: reumatismul articular acut, endocardita bacteriană, valvulotomia pentru stenoză pulmonară, arterita sau valvulita secundară unui anevrism aortic, sifilisul.

Insuficienţa funcţională este mai frecventă şi se produce în situaţiile care vor determina o dilatare a inelului de inserţie al sigmoidelor pulmonare: hipertensiunea pulmonară, stenoza mitrală, cordul pulmonar.

Insuficienţa pulmonară congenitală poate fi determinată de absenţa sau de prezenţa supranumerară a valvulelor pulmonare, dilatarea congenitală a arterei pulmonare şi de hipertensiunea pulmonară severă din cursul unor cardiopatii congenitale.

Inchiderea incompletă a orificiului arterei pulmonare în diastolă determină regurgitarea unei cantităţi de sînge în ventriculul drept care se umple pe două căi, ceea ce va duce la o dilatare şi hipertrofie a acestuia. Debitul sistolic mare va produce o dilatare şi a arterei pulmonare. Modificarea gradientului de presiune dintre atriul drept şi ventriculul drept dilată inelul valvular tricuspidian producînd o insuficienţă tricuspidiană funcţională.

Simptomatologie

Simptomatologia este cea a afecţiunii de bază care a determinat insuficienţa pulmonară care apare ca o complicaţie a acesteia. Astfel, simptome ca dispneea de efort, tusea, cianoza, hemoptizia, somnolenţa, edemele declive, ascita, se datoresc bolilor valvulare, congenitale sau pulmonare, independente de insuficienţa pulmonarei. Bolnavii cu insuficienţă pulmonară izolată pot fi asimptomatici.

Scanned with OKEN Scanner

Semnele fizice depind în mare măsură de boala cardiacă asociată.

Semnul important pentru diagnosticul insuficienţei pulmonare este suflul diastolic localizat în spaţiile 2-3 intercostale stîngi, care se propagă descendent. Este un suflu dulce, aspirativ, descrescendo, de gradul 1-3, inconstant, care se accentuează la efort. Pe fonocardiogramă apare cu vibraţii de frecvenţă înaltă şi amplitudine mare, cu aspect descrescendo, care încep imediat după zgomotul II, fără a acoperi componenta pulmonară, fapt care-l deosebeşte de suflul insuficienţei aortice.

Suflul de insuficienţă pulmonară se poate asocia cu perceperea clacmentului protosistolic pulmonar, cu accentuarea zgomotului II, cu galopul ventricular drept şi un suflu mezosistolic de tip ejecţie pulmonar (stenoză relativă).

Examenul radiologic arată hipertrofie ventriculară dreaptă şi dilatarea arterei pulmonare. Umbrele hilare sînt evidente, lărgite, putînd fi confundate cu tumori mediastinale. Adesea poate fi observat dansul hilurilor (semnul Pezzi).

Electrocardiograma poate fi normală sau cu semne de hipertrofie ventriculară dreaptă. Uneori există un bloc de ramură dreaptă.

STENOZA ARTEREI PULMONARE

Stenoza arterei pulmonare este extrem de rar o valvulopatie cîştigată (reumatismală, după endocardita bacteriană sau traumatism) aproape exclusiv fiind o boală congenitală. Rar apare ca o valvulopatie izolată, de obicei este combinată cu alte malformaţii congenitale (mai frecvent cu variantele bolii Fallot). După localizarea strîmtorării poate fi valvulară, subvalvulară sau supravalvulară (coarctaţia trunchiului şi ramurilor arterei pulmonare).

Obstacolul reprezentat de stenoză determină o suprasolicitare a ventriculului drept care se va dilata concentric. Încărcarea sistolică şi diastolică va produce dilatarea orificiului tricuspidian, cu repercursiuni asupra atriului drept şi venelor sistemice (stază retrogradă). Cordul stîng va primi sînge în cantitate redusă, de unde un debit sistolic mic, hipotensiune sistemică şi dezvoltare somatică precară.

Simptomatologie

Datorită scăderii debitului cardiac bolnavii vor prezenta dispnee, cianoză, lipotimii, stări sincopale.

Ca semne fizice menţionăm la palpare, prezenţa unui freamăt sistolic, parasternal stîng.

La ascultaţie se percepe un suflu sistolic în spaţiile 2-3 intercostale stîngi, lîngă stern, cu iradiere către clavicula stîngă. Este un suflu dur, aspru, rugos, de gradul 3-5. Ocupă prima jumătate a sistolei în stenozele moderate şi toată sistola în stenozele severe, acoperind şi componenta aortică a zgomotului II. Pe fonocardiogramă are aspect romboidal (crescendo-descrescendo), apărînd la 0,04 sec după zgomotul I şi terminîndu-se înainte de zgomotul II.

Zgomotul I este normal sau accentuat iar în stenozele largi se poate auzi un clacment protosistolic de tip pulmonar.

Zgomotul II este diminuat şi dedublat, prin îndepărtarea componentei pulmonare datorită ejecţiei lente a ventriculului drept.

Radiologic se vor pune în evidenţă semne de dilatare accentuată a ventriculului drept (inimă în sabot) şi dilatarea conului arterei pulmonare.

Electrocardiograma arată hipertrofie ventriculară dreaptă, cu axă mult deviată la dreapta şi cord rotat orar.

Scanned with OKEN Scanner

P E R I C A R D I T E L E

Pericardita este o inflamaţie primitivă sau secundară a serosei care învelește cordul, de natură bacteriană sau ca o manifestare a unei boli generale. Apare ca leziune cardiacă unică sau în asociere cu miocardita, endocardita sau amîndouă, realizînd pancardita reumatismală.

Diferitele varietăţi de pericardită pot fi clasificate după criteriul a n a t o m o - c l i n i c (Harrison) astfel: a)pericardita acută (fibrinoasă sau exsudativă); b)pericardita exsudativă cronică; c)pericardita cronică constrictivă; d)pericardita cronică adezivă.

C l a s i f i c a r e a e t i o l o g i c ă include trei mari grupe (Harrison): a)pericardite infecţioase (acută benignă, tuberculoasă, piogenă, micotică, alte infecţii - sifilis, parazitară); b)pericardite neinfecţioase (ischemică - infarct miocardic acut -, uremică, neoplazică, mixedematoasă, traumatică, după terapie cu anticoagulante); c)pericardite de etiologie nesigură (reumatică, boli de colagen, sindromul postlezional cardiac).

PERICARDITA ACUTA

Pericardita fibrinoasă (uscată)

Simptomul dominant al diferitelor forme de pericardită acută este d u r e r e a . Aceasta este prezentă în formele infecţioase acute şi la cele menţionate la capitolele de etiologie nesigură. Poate lipsi în pericardita tuberculoasă care se dezvoltă încet, în cea neoplazică, în cea care însoţeşte infarctul miocardic. In pericardita uremică de obicei durerea nu este sesizată din cauza stării grave a bolnavului.

Durerea poate fi de tip pleural (pleuropericardită), poate fi constrictivă iradiind în membre ca în ischemia miocardică du-

cînd la confuzii cu infarctul miocardic, mai ales că poate apare şi o creştere a TGO şi o stare de şoc. Localizarea precordială în unul sau ambele braţe, accentuarea în inspir, va sugera prezenţa unei pericardite acute.

F r e c ă t u r a pericardică reprezintă semnul fizic cel mai important. Este evidenţiată mai bine prin apăsarea stetoscopului pe regiunea precordială, seamănă cu zgomotul produs de foşnetul unei stofe de mătase sau îndoirea unei bucăţi de piele nouă. Se aude mai bine la baza inimii, în focarul pulmonarei, în partea internă a cartilajelor III şi IV de partea stîngă, mai intens în poziţie şezîndă, aplecat înainte. Nu se propagă şi nu este sincronă cu zgomotele cardiace. Cînd este puternică, se poate palpa. Este inconstantă şi tranzitorie, dispare în cîteva ore şi poate să apară în ziua următoare. Zgomotul II în focarul pulmonarei este accentuat (semnul lui Josserand).

E l e c t r o c a r d i o g r a m a arată o supradenivelare a spaţiului S-T în mai multe derivaţii, fără subdenivelări în altele şi fără modificări semnificative ale complexului QRS. După cîteva zile segmentul S-T revine la normal şi unda T devine negativă. In unele cazuri această modificare este permanentă.

Pericardita exsudativă

Cel mai frecvent succede unei pericardite uscate, manifestările de debut fiind în general aceleaşi. Simptomatologia devine mai importantă atunci cînd epanşamentul pericardic se dezvoltă rapid. Pe măsură ce se acumulează lichid intrapericardic, d u r e r e a tinde să dispară iar d i s p n e e a trece pe prim plan. Aceasta va fi cu atît mai intensă cu cît cantitatea de lichid este mai mare. In această situaţie bolnavul este silit să ia anumite poziţii (semnele atitudinilor): poziţie şezîndă, cu perna pe genunchi, cu toracele aplecat înainte şi rezemat pe pernă (semnul pernei), poziţia genupectorală (semnul rugăciunii ma-

homedane - Hirtz). Prin aceste atitudini lichidul pericardic se revarsă în partea anterioară a cavităţii pericardice şi decomprimă inima.

Se mai remarcă prezenţa disfagiei, sughiţului, adesea vărsături, tuse iritativă, afonie (paralizie recurenţială), cianoză, somnolenţă, turgescenţa jugularelor, fără puls venos. Tensiunea arterială este coborîtă, presiunea venoasă crescută.

Ca s e m n e f i z i c e, percuţia relevă o importantă mărire a ariei matităţii cardiace în toate diametrele, avînd forma unui triunghi cu marginea dreaptă care depăşeşte cu mult sternul ajungînd pînă la linia medioclaviculară, iar marginea stîngă a matităţii la linia axilară stîngă anterioară. Matitatea spaţiului V intercostal drept lîngă stern este cunoscută ca semnul lui Rotch, iar unghiul cardio-hepatic obtuz - semnul lui Ewart. In cazul unei revărsări masive, matitatea absolută se confundă cu cea relativă, spaţiul lui Traube poate să dispară, fiind înlocuit cu o matitate.

Frecăturile pericardice pot rămîne, dar de cele mai multe ori dispar, zgomotele cardiace sînt abia perceptibile, şocul apexian este situat înăuntrul matităţii. In pericarditele lichidiene mari, în special la cópii, posterior, la baza stîngă, se remarcă o matitate, cu diminuarea murmurului vezicular, prezenţa suflului tubar sau pleuretic, modificări datorită compresiei plămînului stîng (semnul lui Pins-Ewart). Aceste semne pot determina o confuzie cu o pneumonie sau pleurezie, dar ele dispar în poziţie genupectorală.

T a m p o n a d a cordului se produce cînd exsudatul pericardic împiedică umplerea cu sînge a ventriculilor. Cantitatea de lichid pericardic trebuie să fie de cel puţin 250-300 ml, dar cu o acumulare rapidă, sau peste 1000 ml în caz de acumulare lentă, permiţînd adaptarea cordului la această situaţie anormală. In ordinea frecvenţei etiologia este tuberculoasă, bacteriană sau datorită unei tumori, apoi cea reumatismală, pericardita benignă acută (criptogenetică), sindromul postlezional cardiac, hemoperi-

cardul traumatic sau după terapia anticoagulantă şi rar în lupusul eritematos diseminat.

Manifestările clinice mai importante sînt determinate de scăderea bruscă a capacităţii cardiace şi creşterea presiunii în sistemul venos sistemic. Astfel se vor constata: ortopnee, scăderea tensiunii arteriale, a pulsului, turgescenţa jugularelor, hepatomegalie care se instalează rapid. Turgescenţa jugularelor este crescută în inspir (semnul Kussmaul) sau cînd provocăm refluxul hepato-jugular. Uneori se poate asculta un galop protodiastolic.

Un fenomen important prezent în tamponada cordului, precum şi în pericardita constrictivă este p u l s u l p a r a d o x a l. In timpul inspirului se va produce o scădere mai mare decît în mod normal a tensiunii arteriale şi ca o consecinţă, diminuarea sau dispariţia pulsului. Scăderea presiunii intratoracice în timpul inspirului se va transmite numai sistemului venos pulmonar, nu şi atriului stîng care este compresat de către lichid, ceea ce face ca gradientul de presiune între venele pulmonare şi atriul stîng să fie redus, fapt ce se va repercuta asupra umplerii ventriculului stîng şi capacităţii sale de contracţie care în final va determina o scădere a presiunii arteriale sistemice.

E x a m e n u l r a d i o l o g i c pune în evidenţă o umbră cardiacă mult mărită, cu pedicul vascular scurt, o imagine în carafă; contururile inimii sînt imobile. Alteori se distinge un dublu contur, datorit contrastului între umbra inimii şi cea care aparţine lichidului. Angiocardiografia, ultrasonocardiografia, studiul cu radioizotopi, cateterismul cardiac, metode folosite în servicii de cardiologie bine utilate, aduc date complementare, de mare finete.

E l e c t r o c a r d i o g r a m a se caracterizează prin prezenţa de complexe de mic voltaj, cu supradenivelări ale spaţiului S-T în primele zile, apoi revenire la linia izoelectrică. Unda T, la început pozitivă, se aplatizează odată cu revenirea spre linia izoelectrică a intervalului S-T, putînd deveni şi negativă. Concordanţa acestor modificări de fază terminală în toa-

te derivaţiile unde va apare, şi absenţa undei Q, înlătură confuzia cu infarctul miocardic.

P u n c ţ i a p e r i c a r d u l u i (toracenteza pericardului) este indicată în scopul stabilirii diagnosticului, precizarea naturii lichidului, în scop terapeutic (evacuarea lichidului cînd volumul acestuia produce o tamponadă accentuată a cordului care periclitează viaţa bolnavului). Se foloseşte un ac lung utilizînd unul din procedeele cunoscute: a) extramamar stîng (Dieulafoy), introducînd acul în spaţiul V intercostal stîng, la 6 cm de marginea sternului, oblic în sus şi înăuntru; b) extern stîng (Curschmann), puncţionînd în spaţiul V, VI sau VII intercostal stîng orientîndu-ne după matitatea şi poziţia diafragmului; c) procedeul epigastric (Marfan), puncţionînd sub apendicele xifoid, paralel şi razant cu faţa posterioară a sternului. Este procedeul cel mai puţin riscant care permite o abordare a cavităţii pericardice în punctul cel mai decliv.

PERICARDITA CRONICA

Pericardita cronică realizează următoarele forme anatomoclinice mai importante: pericardita cronică exsudativă, pericardita cronică constrictivă şi pericardita cronică adezivă.

Pericardita cronică exsudativă este în marea majoritate a cazurilor de natură tuberculoasă, evoluînd lent, fără zgomot, mai ales la tuberculoşii pulmonari avansaţi. Tabloul clinic este determinat de tamponada pericardică cronică: hepatomegalie, edeme, frecătură pericardică, mărirea cordului în faza activă şi constricţia sa în faza de fibroză.

Pericardita cronică constrictivă (concretio cordis) este determinată de dezvoltarea unui ţesut fibroconjunctiv proliferativ care uneşte cele două foiţe ale pericardului transformîndu-l într-un sac fibros care cu timpul se poate calcifica, prinzînd cordul într-o cuirasă (" Panzerherz ").

Scanned with OKEN Scanner

Pericardita cronică adezivă (acretio cordis) este o fibropericardită, mai puţin internă dar mai ales externă, unind pericardul prin aderenţe cu pleura parietală, mediastinală, diafragmatică, ţesuturile şi organele vecine.

Atît pericardita constrictivă cît şi cea adezivă realizează o tamponadă cronică, cu hipotensiune arterială sistemică, hipertensiune venoasă sistemică, cu stază consecutivă. Intrucît aderenţele pot fi mai accentuate la nivelul cordului drept sau stîng, manifestările clinice vor fi determinate de staza venoasă sistemică sau din mica circulaţie.

Semnele clinice în tamponada dreaptă vor contura tabloul insuficienţei cardiace hipodiastolice: jugulare turgescente, hepatomegalie, edeme, ascită, iar tamponada stîngă va realiza o stază pulmonară: dispnee de efort, ortopnee, raluri de stază, edem pulmonar acut.

S e m n e l e f i z i c e , în forma constrictivă, vor evidenţia o matitate cardiacă în limite normale, ascultatoriu zgomote surde, prezenţa de clicuri pericardice sistolice sau diastolice. In forma adezivă se vor constata: fixitatea şocului apexian, depresiune sistolică a epigastrului (semnul lui Heim), retracţii sistolice pluricostale (mişcare de reptaţie) sau numai a şocului apexian, profilul încrucişat al lui Wenckebach.

E x a m e n u l r a d i o l o g i c arată un volum cardiac normal sau micşorat în forma constrictivă, dar cu prezenţa de opacităţi liniare sau difuze care reprezintă plăcile calcare, elemente foarte utile pentru diagnostic. In forma adezivă cordul apare mărit de volum, cu un contur deformat. In timpul inspirului umbra inimii urcă în loc să coboare (semnul lui Vaquez), aceasta datorîndu-se aderenţelor extracardiace. Diafragmul prezintă o imobilitate parţială sau totală.

E l e c t r o c a r d i o g r a m a va arăta complexe de mic voltaj, cu modificări de fază terminală.

Scanned with OKEN Scanner

Tabloul final al simfizei pericardice (constrictive sau adezive) este cel al unei insuficienţe cardiace hipodiastolice cu ficat mare, edeme generalizate, ascită, cianoză etc. Moartea survine cel mai adesea în plină insuficienţă cardiacă, mai rar sub forma unui edem pulmonar acut.

C A R D I O P A T I A I S C H E M I C A

(Ateroscleroza coronariană, cardiopatia aterosclerotică, cardiopatia coronariană, insuficienţa coronariană)

Activitatea normală a cordului este asigurată de un aport adecvat de oxigen şi substrat metabolic necesar elaborării energiei de contracţie. Dacă acest aport este redus, printr-o obstrucţie parţială a unei coronare, cantitatea de oxigen preluată de către cord din sîngele arterial este prea mare iar saturaţia cu oxigen a drenajului venos coronarian scade foarte mult. Acest mecanism compensator este limitat, iar în condiţii speciale nu mai asigură nevoile de oxigen şi metabolice ale miocardului.

Manifestări coronariene pot apare şi cu coronare indemne, în prezenţa unui debit coronarian scăzut sau mărirea nevoilor metabolice (anemii, hipoxemie arterială).

Cardiopatia ischemică cuprinde manifestări clinice determinate de afectarea arterelor coronare, avînd ca substrat funcţional comun o insuficienţă a circulaţiei coronariene.

In marea majoritate a cazurilor (95 %) etiologia este constituită de ateroscleroza coronariană. In rest se citează arterita coronariană (luetică, reumatică etc.), embolii coronariene, anomalii congenitale ale arterelor coronare.

Clasificarea cardiopatiei ischemice este următoarea (OMS, 1962):

A. Forme dureroase :
1. Angina pectorală (de efort)
2. Infarct miocardic
3. Sindrom intermediar

B. Forme nedureroase:
1. Forme asimptomatice, latente (modificări exclusive EKg)
2. Manifestări nespecifice prin leziuni miocardice cronice ischemice:
   - insuficienţă cardiacă;
   - aritmii şi blocuri;
   - moarte subită.

Modalitatea de trecere de la faza asimptomatică a bolii coronariene la faza simptomatică se face pe mai multe căi, aşa cum se prezintă în fig.50.

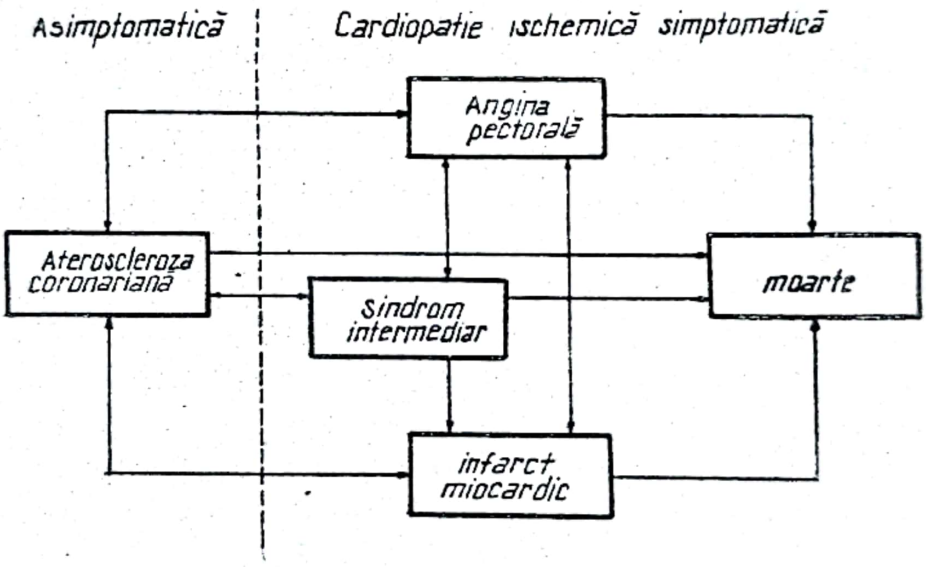

Fig.50 - Evoluţia fazelor cardiopatiei ischemice (după Ross)

FORMELE DUREROASE

1. Angina pectorală

Este un sindrom clinic caracterizat prin crize dureroase, de intensitate variabilă, cu o durată de 5-10 minute, localizate

în regiunea retrosternală, cu iradiaţii în hemitoracele şi membrul superior stîng.

In afară de cardiopatia ischemică propriu-zisă, angina pectorală poate să apară şi în alte situaţii de ischemie miocardică ca valvulopatia aortică şi anemii. Nu toţi pacienţii cu cardiopatie ischemică fac angină pectorală, dar cînd aceasta se manifestă tipic, diagnosticul de cardiopatie ischemică este sigur.

Sindromul este prezent în special la bărbaţi (3/4) între 40-60 ani. Simptomul principal este reprezentat prin durerea retrosternală avînd o relaţie strînsă cu efortul şi care cedează la repaus. In afară de efort, se citează ca factori precipitanţi: emoţia, mînia, frica sau chiar o bucurie deosebită, manifestată în diferite ocazii (ex.un meci de fotbal etc.). Durerea este variabilă ca intensitate, dar adeseori este constrictivă (sub formă de ghiară) cu caracter paroxistic, putînd iradia spre braţul stîng, regiunea latero-cervicală stîngă, dar avînd uneori sediu şi iradiaţii atipice (localizare numai într-un segment limitat al zonei de iradiere ca hemitoracele drept sau epigastru). Se însoţeşte de anxietate (frică de moarte) iar bolnavul rămîne imobil (atitudinea "spectatorului de vitrină").

Apariţia durerii în repaus nu este obişnuită în angina pectorală, pe care însă nu o exclude. In acest caz, la o observare atentă, vom constata că bolnavul şi-a redus eforturile sale la nivele subnormale, încît el nu mai sesizează că activităţile obişnuite îi produc crize.

<u>Angina de decubit</u> apare în plin repaus, în timp ce pacientul se află culcat. Aspectul durerii ca sediu, iradiaţie, intensitate, este ca în angina de efort. Este concomitentă de obicei cu dispneea paroxistică nocturnă, trezind bolnavul din somn, avînd aceeaşi semnificaţie, adică deficienţa ventriculului stîng; este favorizată de creşterea volumului de sînge intratoracic, în poziţie de decubit. Ca factori precipitanţi se consideră de asemenea creşterea presiunii sistemice arteriale, care precede atacul dureros, coşmaruri etc.

Angina pectorală atipică rezultă din localizări şi caracte-re atipice ale durerii ca: dureri în regiunea cervicală, maxilar, în gît sau umăr, fără nici o manifestare la nivelul cutiei toracice. Uneori durerea este percepută numai în zonele de iradiaţie (ex. în membre, bolnavul descriind-o ca pe o amorţeală sau paralizie a membrului). Rar se descriu dureri ascuţite, de scurtă durată, ca o împunsătură de cuţit.

E x a m e n u l f i z i c în afara crizelor poate fi normal. In timpul atacului de angină, o importanţă mare o are zgomotul de galop şi mai ales cel auricular (creşte amplitudinea expansiunii presistolice a ventriculului stîng). Apariţia unui suflu sistolic de regurgitaţie mitrală este legată de disfuncţia muşchilor papilari consecutivă ischemiei. Tensiunea arterială rămîne la valori ridicate.

Examenul fizic va indica de asemenea existenţa unei boli sistemice sau metabolice care predispune pentru ateroscleroza coronarelor. Hipertensiunea sistolică are o deosebită semnificaţie, accelerînd procesul de ateroscleroză. Constatarea xantelasmei sau xantomatozei indică un metabolism anormal al lipidelor, favorabil producerii aterosclerozei.

E x a m e n e d e l a b o r a t o r . Electrocardiograma este de mare utilitate. Absenţa însă a anomaliilor nu exclude diagnosticul. In cazul unui vechi coronarian, modificări definitive sînt cele care se raportează la un vechi infarct în antecedente. Ele constau în modificări ale undei Q în derivaţiile I, II, III şi conducerile precordiale în special pentru infarctul de tip anterior. De mare importanţă sînt modificările la subiecţi care anterior aveau o electrocardiogramă normală.

Modificările undei T sînt dificil de interpretat în favoarea anginei pectorale. Inversarea undei T poate apare ca unica manifestare a cardiopatiei ischemice, dar poate fi întîlnită şi în alte situaţii cu dureri precordiale ca: pericardită, miocardită, anomalii de vasoreglare.

Semnificaţie deosebită trebuie acordată spaţiului S-T şi

Modificărilor de undă T care apar în timpul atacului de angină şi dispar după. Acestea pot fi:

- subdenivelarea segmentului S-T cu T preterminal negativ (determinări subendocardice). De mare valoare este subdenivelarea descendentă a segmentului S-T, cu terminare în partea negativă a undei T în precordialele stîngi;
- supradenivelarea segmentului S-T (leziune subepicardică) cu eventuale asocieri de undă T negative;
- unde T negative,

In cazul unei simptomatologii clinice atipice şi dacă electrocardiograma de repaus este normală, se impune o probă de efort (dublu Master, proba submaximală), care va fi pozitivă dacă apar următoarele modificări: a)durere tipică fără modificări EKg; b) subdenivelare S-T orizontală sau descendentă de 1 mm, sau c) supradenivelare S-T (rară). Subdenivelarea S-T ascendentă mai mare de 1 mm va fi luată în considerare dacă cuprinde o mare parte a segmentului Q-T (Q-T $>$ 1/2).

Probele de efort vor fi făcute cu multă precauţie, nefiind lipsite de risc. Trebuie amintite rezultatele fals negative care se obţin uneori la coronarieni şi fals pozitive la cei cu tulburări vegetative care prezintă modificări în ortostatism şi sînt blocate de propranolol.

Pentru susţinerea diagnosticului de ateroscleroză, ne vom folosi şi de date biochimice: hipercolesterolemia, hipertrigliceridemia, creşterea raportului beta/alfa lipoproteinic, hiperglicemia. Lipidograma va folosi la identificarea hiperlipoproteinemiilor genetice (Frederickson) care prezintă interes terapeutic şi prognostic.

Coronarografia este o explorare modernă de mare valoare pentru investigarea bolnavilor cu dureri precordiale de origine nesigură. Relaţiile obţinute se referă la starea anatomică a vaselor coronare mari, fără o informaţie directă asupra stării funcţionale a miocardului. Există exemple de angină pectorală cu coronarografie normală.

Scanned with OKEN Scanner

2. Infarctul miocardic

(Infarct cardiac, tromboză coronariană, ocluzie coronariană acută)

Raportarea tabloului clinic al infarctului miocardic la ocluzia coronariană a fost făcută în 1912 de către Herrick, deşi studii separate au fost raportate anterior (Austin Flint, Osler ş.a.).

Infarctul miocardic apare deci ca o consecinţă a obliterării rapide a unor ramuri ale arterelor coronare care duce la suprimarea circulaţiei într-un teritoriu a musculaturii cordului. Cel mai frecvent obstrucţia se face prin tromboză, hemoragie subintimală cu hematom intramural, sau ramolirea unei plăci de aterom.

S i m p t o m a t o l o g i a clinică este dominată de simptomul durere care în general este de intensitate neobişnuită, bolnavul făcînd distincţie de alte dureri anterioare, dacă era un vechi anginos. Durerea este atroce, constrictivă, ca senzaţia de strîngere între două tampoane. Spre deosebire de angina pectorală, durerea de infarct este mai severă, de durată mai lungă (ore, zile), apare în repaus, nu cedează la vasodilatatoare coronariene, uneori cu greutate chiar la doze repetate de sedative puternice (opiacee). Sediul obişnuit al durerii este în partea centrală a cutii toracice şi are aceeaşi iradiere ca şi în angină. Localizarea poate fi în regiunea epigastrică, iar ca iradieri mai puţin comune, abdomenul, regiunea dorsală, maxilar şi gît. Localizarea sub xifoid produce frecvente confuzii cu o indigestie acută. Durerea este adesea întovărăşită de ameţeală, slăbiciune, greţuri, vărsături.

Accesul dureros se însoţeşte în majoritatea cazurilor, chiar din primele ore, de o stare de şoc accentuată. Factorii care produc starea de colaps cardiac şi periferic sînt reprezentaţi de scăderea debitului cardiac şi de reflexe neuro-vasculare depresive, cu punct de plecare din zona infarctată (fenomenul lui Bezold-Jarisch).

Există şi infarcte nedureroase (15-20 %), fapt care micşorează frecvenţa reală a infarctelor în general, întrucît unii din

ceşti bolnavi nu se prezintă la medic. Incidenţa acestor forme creşte cu vîrsta şi simptomul de debut poate fi dispneea care merge progresiv către edem pulmonar acut. In lipsa durerii, se mai citează ca manifestări de debut: pierderea cunoştinţei, stare confuzională, apariţia unei aritmii sau numai o scădere inexplicabilă a tensiunii arteriale.

S e m n e f i z i c e. Ca o reacţie la durere, bolnavii sînt anxioşi, agitaţi, se zvîrcolesc, prezintă regurgitaţii sau chiar vomită. Pot prezenta paloare, transpiraţii şi răceala extremităţilor. Pulsul este rapid, iar în cazuri rare se poate constata o bradicardie accentuată (40-50 pulsaţii pe minut).

Zgomotele cardiace pot fi foarte asurzite; frecvent se percepe un zgomot de galop atrial şi un suflu sistolic mitral prin disfuncţie a pilierilor. Modificările stetacustice au valoare dacă ascultaţia anterioară a cordului era normală. De o semnificaţie deosebită este numai frecătura pericardică, care trebuie surprinsă printr-o examinare minuţioasă şi repetată, de mai multe ori pe zi, datorită caracterului său discret şi fugace.

Tensiunea arterială poate să crească în primele ore ale atacului (reflex presor la durere), dar de cele mai multe ori va scădea sau se va prăbuşi (stare de şoc).

E x a m e n e d e l a b o r a t o r. Testele de laborator cu valoare în stabilirea diagnosticului vor fi de trei categorii: a)indici nespecifici de necroză şi inflamaţie ale ţesutului miocardic, b)modificări electrocardiografice şi c)modificări enzimatice serice.

Ca reacţie nespecifică apare o leucocitoză în jur de 10.000-15.000 gl.albe/mmc care se declanşează din primele ore şi durează 3-7 zile. Mărimea leucocitozei este în general în concordanţă cu mărimea infarctului. Altă modificare nespecifică este creşterea simultană a VSH-ului şi fibrinogenului, începînd cu a 3-a zi, creştere care durează cîteva săptămîni. Uneori se constată o uşoară hiperglicemie.

O altă manifestare a necrozei ţesutului miocardic este creş-

terea temperaturii (37,5°-38,5°) care apare după primele 24-48 ore şi persistă 7-10 zile.

Modificările electrocardiografice sînt de mare valoare în afirmarea existenţei cardiopatiei ischemice. Semnele tipice de infarct apar de obicei în cîteva ore sau zile. Elementul caracteristic pentru diagnostic îl reprezintă apariţia undei Q patologice. Aceasta însă poate lipsi în cazul în care infarctul nu cuprinde toată grosimea miocardului. Dacă este interesat numai ţesutul subendocardic, unda Q nu apare, în schimb se va observa o denivelare a intervalului S-T, în asociere cu unda T înaltă şi ascuţită. Amplitudinea undei R în derivaţiile precordiale poate fi micşorată. Evoluţia electrică a infarctului se face în trei faze: la început domină leziunea (modificări S-T), în faza intermediară ischemia (unda T) şi în cea terminală persistă necroza (unda Q). Prezenţa semnelor de leziune subepicardică şi a celei de necroză ne îndreptăţeşte să afirmăm existenţa unui infarct recent. Uneori faza de leziune nu este surprinsă, întrucît este fugace.

Modificările enzimatice se datoresc necrozei miocardului. Intrucît nici o enzimă nu este specifică pentru miocard, determinările se vor interpreta în context cu datele clinice (fig.51). Se folosesc în mod curent transaminaza glutamicoxalacetică (TGO) care creşte la 4-6 ore de la debut, atinge valoarea maximă în 24-48 ore şi se normalizează în 4-7 zile.

Lactico-dehidrogenaza (LDH) şi în special izoenzimele 1, 2, cresc în cursul primelor zile, cu un vîrf la 3-4 zile şi revine la normal în 14 zile.

Creatinfosfochinaza (CFK) creşte şi scade rapid ca şi transaminaza încît ambele se vor utiliza la începutul bolii, pe cînd LDH-ul va putea servi în diagnosticul cazurilor explorate tardiv.

E v o l u ţ i a infarctului trece printr-o primă fază, a accesului propriu-zis, în cursul căreia domină durerea şi starea de şoc, cu o durată de 1-3 zile; în perioada de după acces bolnavul iese din starea de şoc, prezentînd astenie accentuată şi dispnee; în a 7-a - 10-a zi febra scade, leucocitoza revine la normal, pre-

cum şi alte modificări humorale.

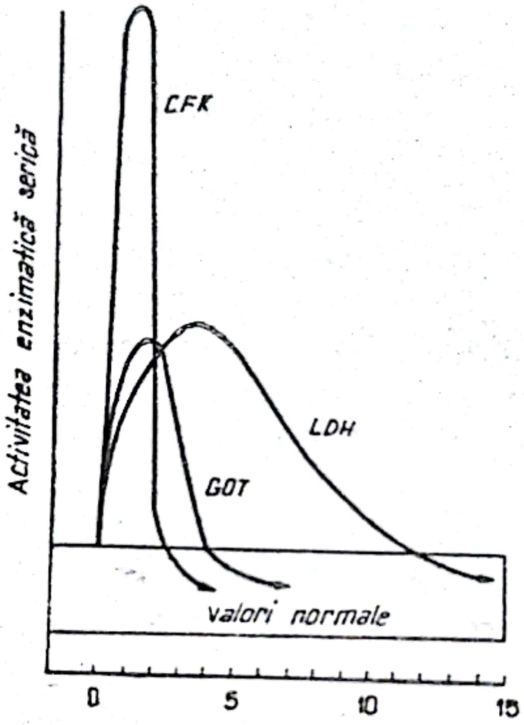

Fig.51 - Modificări ale enzimelor serice în infarct (după Ross)

Această evoluţie poate fi întreruptă brusc, fie de moarte subită datorită unei fibrilaţii ventriculare, fie în cursul tabloului de şoc grav şi mai rar prin ruptura inimii la nivelul zonei de necroză.

După depăşirea perioadei periculoase a primei săptămîni, persistă totuşi pericolul unei morţi subite. Decesul tardiv poate fi datorat insuficienţei cardiace, bronhopneumoniei, emboliilor cu punct de plecare dintr-un tromb parietal etc.

Scanned with OKEN Scanner

Perioada de cicatrizare durează 3-4 săptămîni după care urmează perioada de remaniere şi consolidare a funcţiilor cardiace care se termină de obicei după 6-9 săptămîni.

3. Sindromul intermediar

(preinfarct, insuficienţă coronariană acută, iminenţă de infarct)

Sindromul intermediar reprezintă una din manifestările determinate de ischemia miocardului care se situează pe o poziţie intermediară între angina pectorală tipică şi infarctul miocardic acut.

Obişnuit este vorba de un vechi anginos la care durerile sînt mai frecvente, survin la eforturi din ce în ce mai mici sau chiar în repaus, sînt de durată mai lungă, nu cedează la repaus sau vasodilatatoare coronariene. Uneori sîntem în faţa unei prime crize anginoase de mare intensitate şi durată mai mare, fără însă să apară modificări electrocardiografice de necroză, sau modificări humorale.

Unele cazuri se apropie ca manifestare de tabloul anginei pectorale, atît din punct de vedere clinic cît şi electrocardiografic (modificări subendocardice), altele se apropie de infarct, fără însă a apare pe EKg unda de necroză (Q). Unele din aceste cazuri pot evolua către infarct. Sindromul este eterogen şi încă nu există un consens general în ceea ce priveşte limitele nozologice ale sale.

B. FORMELE NEDUREROASE

Formele nedureroase ale cardiopatiei ischemice cuprind:
a) forme latente care nu se manifestă pe plan clinic, fiind o descoperire electrocardiografică; b) manifestări nespecifice determinate de leziuni miocardice cronice ischemice (miocardopatia coro-

Scanned with OKEN Scanner

nariană) care evoluează cu tablou clinic de insuficienţă cardiacă, aritmii şi blocuri, moarte subită. In toate aceste situaţii va trebui să se facă dovada existenţei cardiopatiei ischemice. Diagnosticul se va sprijini pe antecedentele familiale (cardiopatii, hipertensiune arterială, diabet zaharat, obezitate), prezenţa acestor boli asociate la bolnavi, manifestări de tulburare a metabolismului lipidic, coafectarea simultană a altor organe ale aparatului circulator (aorta, ateroscleroză cerebrală, arteriopatii periferice sau viscerale).

HIPERTENSIUNEA ARTERIALA

Hipertensiunea arterială este un sindrom clinic determinat de creşterea valorilor normale ale tensiunii arteriale (sistolice, diastolice sau sistolo-diastolice). Se consideră ca normotensivi subiecţii cu valori inferioare la 140/90 mmHg şi ca hipertensivi cei cu valori egale sau superioare la 160/95 mmHg, pînă la vîrsta de 60 ani.

Din punct de vedere etiopatogenetic, în cadrul acestui sindrom se distinge în primul rînd o boală cu un cadru nosologic bine conturat - boala hipertensivă - sau hipertensiunea arterială esenţială şi în al doilea rînd o serie de hipertensiuni arteriale secundare sau simptomatice, în care creşterea tensiunii arteriale este un element secundar afectării altor organe (vezi tabelul).

Hipertensiunea arterială esenţială, cea mai frecventă formă întîlnită, evoluează în două modalităţi principale: ca o hipertensiune benignă sau către o hipertensiune malignă.

Hipertensiunea arterială esenţială benignă se întîlneşte cu o frecvenţă de circa 70 % la bolnavi cu creşteri tensionale, diagnosticul putînd fi stabilit pe existenţa caracterului ereditar dominant al bolii şi prin excluderea, după o investigaţie atentă,

Scanned with OKEN Scanner

a unor cauze renale, suprarenale, cardiovasculare etc.

Descoperirea fazelor celor mai precoce ale hipertensiunii arteriale esenţiale este dificilă, întrucît pacienţii care prezintă o hiperactivitate neuro-vasculară şi care pot prezenta salturi pasagere şi inconstante ale tensiunii arteriale faţă de diverşi stimuli, scapă controlului clinic, fiind depistaţi cu totul întîmplător.

In evoluţia hipertensiunii arteriale esenţiale cifrele tensionale pot prezenta oscilaţii intermitente sau labile, cu depăşirea valorilor maxime admise, dar cu posibilitatea revenirii la normal, dacă bolnavul este pus în condiţii de repaus fizic şi psihic (hipertensiunea arterială esenţială intermitentă). Mai tîrziu bolnavii, deşi prezintă în continuare variaţii tensionale, acestea se menţin peste valorile normale (hipertensiune arterială esenţială permanentă).

Se descriu trei stadii evolutive ale hipertensiunii arteriale esenţiale care se deosebesc în special prin gradul cointeresării viscerale şi mai puţin prin tulburările subiective şi valorile cifrice ale tensiunii arteriale. Redăm sub formă de tabel varietăţile evolutive ale hipertensiunii arteriale.

Hipertensiunea arterială esenţială
(varietăţi evolutive)

A. Hipertensiunea arterială benignă

- Stadiul I (creşteri tensionale moderate cu leziuni vasculare minore).
  Fund de ochi tip I
- Stadiul II (modificări progresive ale fundului de ochi tip II, cu semne incipiente de supraîncărcare şi hipertrofie ventriculară).

} Hipertensiune arterială benignă necomplicată

- Stadiul III (atingere vasculară pronunţată, fund de ochi tip III, hipertrofie ventriculară stîngă, atingere renală, cu scăderea irigatului renal) } Hipertensiune arterială benignă complicată

B. Hipertensiune arterială malignă
(tensiune diastolică mult ridicată şi relativ fixă, cu imagine retiniană de tip IV). } Hipertensiune arterială cu evoluţie accelerată.

Stadiul I se caracterizează prin creşterea moderată a cifrelor tensionale. Leziunile vasculare sînt de mică importanţă - fundul de ochi relevă modificări de tipul I (după Keith şi Wagener), adică îngustare şi scleroză moderată a arteriolelor retiniene.

Stadiul II arată modificări mai avansate ale fundului de ochi (tip II) constînd din scleroza arterelor retiniene, cu mărirea reflexelor arteriale şi semne de compresiune arterio-venoasă. La încrucişarea arterei cu vena, aceasta din urmă nu mai este vizibilă, datorită îngroşării arterei care îşi pierde transparenţa (semnul lui Salus-Gunn). Arterele au o strălucire asemănătoare sîrmei de aramă sau de argint.

Electrocardiograma şi examenul radiologic arată semne incipiente de supraîncărcare şi hipertrofie ventriculară stîngă.

Aceste prime două stadii fac parte din faza necomplicată a hipertensiunii arteriale benigne.

Stadiul III prezintă leziuni vasculare pronunţate, fapt care explică persistenţa ridicării cifrelor tensionale şi rezistenţa la tratamentele hipotensive; reprezintă faza complicată a hipertensiunii arteriale benigne.

In acest stadiu majoritatea viscerelor sînt interesate, încît

vom găsi importante modificări ale fundului de ochi (tip III), modificări electrocardiografice, alterarea funcţiilor rinichiului, semne de insuficienţă cardiacă etc.

La modificările stadiului precedent ale fundului de ochi se asociază exsudate, hemoragii şi edem retinian.

Hipertensiunea arterială malignă reprezintă 8-10 % din totalul cazurilor de hipertensiune. Caracterul de malignitate apare fie odată cu apariţia hipertensiunii arteriale la persoanele tinere, fie prin transformarea malignă a unei hipertensiuni arteriale benigne, a cărei evoluţie este accelerată, sau în urma evoluţiei unei hipertensiuni secundare.

Tensiunea arterială este mult ridicată, atît maxima cît şi minima care rămîne relativ fixă. La leziunile fundului de ochi de tip III se adaugă edemul papilar (tip IV). Retinopatia este gravă, fapt ce poate duce la cecitate prin deslipire de retină.

Această formă de boală se însoţeşte de insuficienţă renală, encefalopatie hipertensivă şi insuficienţă cardiacă. Evoluţia accelerată duce inexorabil la moarte.

In toate stadiile evolutive ale hipertensiunii arteriale există unele manifestări comune, frecvent întîlnite şi anume:

C e f a l e e a , nu este în raport direct cu cifrele tensionale, îmbracă un caracter pulsatil, ca topografie fiind occipitală, frontală sau fronto-occipitală, sub formă de hemicranie, orbitară, temporală sau fronto-temporală.

A m e ţ e a l a sau vertijul, însoţită de zgomote anormale în urechi (vîjîieli), îmbracă uneori aspectul de "ictus vertiginos" care chinuie bolnavii. Explicaţia acestor fenomene este pusă pe seama angiospasmelor de la nivelul arterei labirintice.

T u l b u r ă r i l e d e v e d e r e constau din: vedere ca prin ceaţă (sită), puncte negre sau luminoase în cîmpul vizual, diplopie (vedere dublă), hemianopsie (vedere pe jumătate de cîmp vizual), amauroză (scăderea marcată a acuităţii visuale) sau chiar cecitate trecătoare.

FUNDUL DE OCHI IN HIPERTENSIUNEA ARTERIALA
(clasificări evolutive cu semnificaţie prognostică)

După Krasnov

Tipul I -:(stadiul de angiopatie hipertensivă):tulburările au un caracter funcţional, interesează numai vasele şi respectă ţesutul retinian.

Tipul II - (stadiul de angioscleroză hipertensivă):se caracterizează prin apariţia semnelor de organicitate cu aspectul scleros al arterelor.

Tipul III- (stadiul de retinopatie hipertensivă): apariţia hemoragiilor, exsudatelor şi edemului retinian.

După Keith şi Wagener

Tipul I - uşoară îngustare şi scleroză a arterelor retiniene.

Tipul II - sclerozã evidentă a arterelor retiniene cu mărirea reflexelor arteriale şi semne de compresiune arterio-venoasă.

Tipul III- leziuni arteriolare identice celor din tipul II asociate exsudatelor, hemoragiilor şi edemului retinian.

Tipul IV - leziuni identice tipului III dar asociate edemului papilar.

Fenomene cerebrale ca pierderi trecătoare de cunoştinţă,monopareze, hemipareze sau afazie, toate reversibile, datorită variaţiilor bruşte ale tensiunii arteriale, angiospasmului care va determina o insuficienţă de irigaţie cerebrală.

Scanned with OKEN Scanner

Hipertensiunea arterială secundară sau simptomatică

Are o cauză cunoscută, bine definită. Ea formează numai o mică parte din cazurile de hipertensiune arterială. Se întîlneşte în:

a)stări patologice ale aparatului renal. Acestea pot fi din partea vaselor renale, ale parenchimului renal, ale structurilor perinefretice, ale ureterelor şi prostatei.

Vasele renale sînt interesate în ateroscleroză, arterită, periarterită nodoasă, lupus eritematos visceral, anomalii vasculare, obstrucţii (embolii, tromboze etc.).

Parenchimul renal este lezat în nefrita acută şi cronică, scleroza renală, unele pielonefrite, rinichi polichistici, infarct renal, tumori, hipernefrom, calculoză, ectopie, toxemie gravidică etc. Majoritatea acestor afecţiuni provoacă creşteri tensionale prin intervenţia reninei.

Afecţiunile perinefretice care determină creşterea tensiunii sînt: perinefrita, hematomul şi tumorile care comprimă parenchimul renal.

Cît priveşte ureterele, hipertensiunea apare în caz de inflamaţii, obstruări şi cuduri, iar din partea prostatei, hipertrofia şi tumorile de prostată.

b) Afecţiunile glandelor endocrine (tumori hipofizare, adenomul medulo-suprarenal, feocromocitomul, hipertiroidismul, tumori ale timusului şi menopauza), pot fi incriminate în etiologia hipertensiunii. Unele dintre aceste glande cu secreţie internă pun în libertate o serie de hormoni care influenţează creşterea tensiunii arteriale. Astfel hipofiza secretă un hormon care produce un spasm vascular (vasopresina). Suprarenalele secretă mai multe substanţe care de asemenea produc o creştere a tensiunii (adrenalina, cortina).

c) Afecţiunile cardio-vasculare ca stenoza istmului aortic, insuficienţa aortică, ateroscleroza, anevrismul arterio-venos, blocul inimii, insuficienţa cardiacă, pot produce hipertensiunea arterială.

Scanned with OKEN Scanner

d) Afecţiunile sistemului nervos pot produce hipertensiune prin creşterea presiunii intracraniene (tumori, traumatisme, encefalite), prin excitaţii diencefalice, prin leziuni ale ramificaţiilor nervoase (paralizia ascendentă, poliomielita).

e) Creşterea tensiunii arteriale poate fi întîlnită de asemenea în unele boli de nutriţie şi metabolism ca: diabetul zaharat, guta, obezitatea.

După eliminarea tuturor acestor factori etiologici, se poate afirma existenţa hipertensiunii esenţiale.

SINDROAMELE HIPERTENSIVE
(Cauze determinante.Forma)

I. Hipertensiunea arterială esenţială : - benignă
- malignă

II. Hipertensiuni arteriale secundare (simptomatice):

1. De origine renală:

a) medicale:
- Glomerulonefrita difuză
- Nefroangioscleroza
- Glomeruloscleroza diabetică
- Nefrite unilaterale
- Rinichiul polichistic
- Nefrita tuberculoasă
- Fibrozele renale

b)chirurgicale:
- Ptoza renală
- Compresiunea vaselor renale prin tumori
- Litiaza renală
- Hidronefroza

- Compresiuni ureterale prin tumori vecine
- Tumora de prostată, prostatite
- Stricturi ureterale
-

2. De_origine_endocrină:
   - Medulo-suprarenalom (feocromocitom)
   - Corticosuprarenalom
   - Boala Cushing
   - Hipertiroze
   - Menopauza
   - Glomerulonefroza gravidică
   - Addisonienii trataţi îndelungat cu DOCA

3. De_origine_cardio-vasculară :
   - Ateroscleroza
   - Stenoza istmului aortei (coarctaţia aortei)
   - Periarterita nodoasă
   - Trombangeita obliterantă
   - Insuficienţa cardiacă dreaptă primitivă
   - Aortite(insuficienţa aortică),anevrisme aortice
   - Sindromul Gaisböck

4. De_origine_nervoasă

a) leziuni nervoase centrale:
   - Tumori cerebrale
   - Embolii
   - Traumatisme cerebrale
   - Meningite seroase
   - Meningioame
   - Tumori diencefalice
   - Poliomielită cu atingerea bulbului
   - Leziuni postencefalitice ale diencefalului

b) tabes

c) leziuni ale zonei reflexogene sinocarotidiene

d) spine iritative periferice (nevralgii, nevroame)

Scanned with OKEN Scanner

5. De_origine_variată_(boli_de_nutriţie):
   a) diabet
   b) gută
   c) obezitate

HIPOTENSIUNEA ARTERIALA

Ca şi hipertensiunea arterială, hipotensiunea arterială poate fi privită ca un sindrom cuprinzînd o multitudine de situaţii patologice în care cifrele tensionale coboară sub nivelul normal (100-105 mmHg pentru TA sistolică şi 60-65 mmHg pentru TA diastolică), cu manifestări clinice comune şi manifestări diferenţiate în funcţie de afecţiunea cauzală.

Ţinînd cont de criteriul etiologic, patogenic, precum şi de durata în timp a sindromului, se pot diferenţia următoarele forme de hipotensiune arterială:

- hipotensiunea arterială esenţială,
- hipotensiunea arterială secundară (simptomatică) cu cele trei varietăţi: a)hipotensiunea arterială paroxistică (supraacută; b)hipotensiunea arterială tranzitorie (acută); c)hipotensiunea arterială cronică.

Hipotensiunea arterială esenţială

Hipotensiunea arterială esenţială poate fi întîlnită sub două aspecte clinice: hipotensiunea arterială permanentă şi hipotensiunea arterială tranzitorie (hipotensiunea arterială ortostatică idiopatică).

H i p o t e n s i u n e a a r t e r i a l ă e s e n ţ i a l ă p e r m a n e n t ă se observă la indivizi cu constituţie astenică, cu semne clinice variate şi inconstante: ameţeli, oboseală, capacitate fizică scăzută, cefalee, tulburări vizuale. Nu vor

5. De_origine_variată_(boli_de_nutriţie):
   a) diabet
   b) gută
   c) obezitate

HIPOTENSIUNEA ARTERIALA

Ca şi hipertensiunea arterială, hipotensiunea arterială poate fi privită ca un sindrom cuprinzînd o multitudine de situaţii patologice în care cifrele tensionale coboară sub nivelul normal (100-105 mmHg pentru TA sistolică şi 60-65 mmHg pentru TA diastolică), cu manifestări clinice comune şi manifestări diferenţiate în funcţie de afecţiunea cauzală.

Tinînd cont de criteriul etiologic, patogenic, precum şi de durata în timp a sindromului, se pot diferenţia următoarele forme de hipotensiune arterială:

- hipotensiunea arterială esenţială,
- hipotensiunea arterială secundară (simptomatică) cu cele trei varietăţi: a)hipotensiunea arterială paroxistică (supraacută; b)hipotensiunea arterială tranzitorie (acută); c)hipotensiunea arterială cronică.

Hipotensiunea arterială esenţială

Hipotensiunea arterială esenţială poate fi întîlnită sub două aspecte clinice: hipotensiunea arterială permanentă şi hipotensiunea arterială tranzitorie (hipotensiunea arterială ortostatică idiopatică).

H i p o t e n s i u n e a a r t e r i a l ă e s e n t i a l ă p e r m a n e n t ă se observă la indivizi cu constituţie astenică, cu semne clinice variate şi inconstante: ameţeli, oboseală, capacitate fizică scăzută, cefalee, tulburări vizuale. Nu vor

trebui consideraţi însă bolnavi cei cu cifre tensionale moderat scăzute la controale repetate (TA sistolică între 80-100 mmHg), care nu prezintă nici o manifestare clinică (hipotensiune asimptomatică sau "constituţională").

O hipotensiune arterială moderată, în condiţii de sănătate, deşi realizează o perfuzie tisulară la o presiune joasă, nu constituie un prilej de tulburare funcţională în diferite organe, dar poate modifica în sens negativ prognosticul unor afecţiuni care determină ele însele o hipotensiune (infarctul miocardic acut).

Semnele hipotensiunii arteriale esenţiale vor fi interpretate cu grijă şi ne vom feri a pune diagnosticul cu prea multă uşurinţă, avînd în vedere în primul rînd raritatea acestei afecţiuni. Vor fi luate în considerare trei simptome cardinale: fatigabilitatea, stările lipotimice şi acrocianoza (Lian, Bondel). Pacienţii cu astfel de manifestări prezintă un dezechilibru vago-simpatic (creştere a tonusului vagal sau scăderea tonusului simpatic) care se pare că reflectă o dereglare a centrilor vegetativi hipotalamici.

H i p o t e n s i u n e a o r t o s t a t i c ă i d i o p a t i c ă este o hipotensiune posturală, cu tulburări neurologice, cu evoluţie în trei stadii:

- stadiul I prezntă tulburări care pot fi trecute cu vederea: tulburări de vedere, ameţeli, astenie fizică, tulburări de mers, tulburări de tranzit, de micţiune (polakiurie nocturnă), scăderea potenţei şi libidoului, sudoraţie redusă, toleranţă scăzută la temperaturi mari. Aceste tulburări sînt expresia afectării sistemului nervos vegetativ, precedînd (de la 3 luni la 3 ani) tulburările legate de afectarea sistemului nervos somatic;

- stadiul II se caracterizează prin accentuarea semnelor menţionate, ameţeala şi tulburările de vedere fiind deosebit de supărătoare, uneori apărînd chiar sincope ortostatice. Semnele neurologice constau în: tulburări de mers, tulburări de vorbire, tremurături ale extremităţilor, acroparestezii, tulburări de deglutiţie, scris defectuos. Astenia fizică este intensă şi progresivă.

chiar în clinostatism;

- stadiul III se caracterizează prin prezenţa şi a semnelor piramidale şi extrapiramidale; tonus general crescut,rigiditate, tremurături şi crampe musculare. Faciesul este fijat, apare dizartria, tulburări de deglutiţie etc.

Hipotensiunea ortostatică idiopatică este mai frecventă la bărbaţi (3:1) decît la femei, între 40-50 ani, fiind considerată astăzi o boală neurologică primară, de tip degenerativ. Se consideră caracteristică triada: anhidroză, impotenţă şi hipotensiune ortostatică, cu ritm cardiac fix (Shy şi Drager). Mecanismele care generează sindromul clinic sînt complexe, ele fiind rezultatul anomaliilor de tip degenerativ de-a lungul sistemului nervos central (ganglioni vegetativi, măduva spinării, trunchiul cerebral, diencefal, sistemul extrapiramidal, cortex cerebral etc.).Aceste leziuni vor împiedeca intervenţia mecanismelor vasomotoare centrale în corectarea anomaliilor hemodinamice determinate de postură.

Hipotensiunea arterială secundară

Intîlnită în diferite stări morbide, hipotensiunea arterială secundară îmbracă aspectul paroxistic, tranzitoriu şi cronic.

H i p o t e n s i u n e a a r t e r i a l ă p a r o x i s t i c ă apare de obicei în cursul insuficienţii circulatorii acute, avînd ca expresie clinică tabloul sincopei, colapsului sau stării de şoc.

S i n c o p a rezultă în urma opririi inimii şi/sau a respiraţiei. Pentru scurt timp funcţiile vitale pot fi suprimate complet. Ca rezultat al opririi inimii şi a absenţei vasoconstricţiei arteriolare, tensiunea arterială scade brusc sau treptat pînă la 0 mmHg, cu posibilitatea revenirii la normal, în cazuri favorabile.

Apariţia sincopei are la bază două mecanisme importante: încetarea activităţii inimii (sincopa cardiacă) sau inhibiţia bruscă a centrilor nervoşi superiori (sincopa nervoasă). In ambele situaţii sincopa este declanşată fie de acţiunea directă a factoru-

lui etiologic asupra inimii sau creierului, dar mai ales prin reflexe vagale. Tensiunea arterială se prăbuşeşte la valori de 50-60 mmHg sau şi mai mult, frecvenţa cardiacă scade pînă la 35-40 bătăi/minut, cu posibilitatea instalării chiar a asistoliei, iar compensator debitul bătaie creşte la o valoare dublă.

Irigaţia în diferite teritorii este perturbată; în două sectoare de rezistenţă crescută se produce vasodilataţie: muşchii scheletici şi teritoriul splanhnic. Fluxul sanguin cerebral este scăzut, fapt ce determină pierderea cunoştinţei şi suprimarea funcţiilor vitale. Deşi se produce o hipoxie marcată, organele vitale rezistă, iar refacerea lor morfofuncţională este posibilă dacă suprimarea temporară a funcţiilor vitale nu se prelungeşte.

La baza apariţiei unei sincope stau trei mecanisme importante: a)ischemia cerebrală (generalizată sau localizată), b)modificări în compoziţia sîngelui şi c)disfuncţia cerebrală reflexă.

Scăderea importantă a debitului cardiac şi/sau a rezistenţei periferice totale realizează o hipotensiune arterială paroxistică care caracterizează insuficienţa circulatorie acută.

Sincopa prin scăderea debitului cardiac se produce în următoarele situaţii: a)reflex prin stimulare intensivă vagală, cu ritm ventricular foarte lent (sincopa cardioinhibitorie vasovagală, sindromul de hiperexcitabilitate sinocarotidiană etc.); b) în afecţiunile organice ale inimii (sindrom Adams Stokes, sindromul Jervell întîlnit la copiii cu surditate congenitală); c)scăderea debitului sistolic (stenoza aortică, infarct miocardic, mixomul atrial, tromboza atrială, tetrada Fallot sau în şunturile dreapta-stînga, tahiaritmii paroxistice). Unele cauze extracardiace (respiraţie sub presiune pozitivă, defecaţie cu efort, manevra Valsalva) scad debitul cardiac prin creşterea presiunii intratoracice.

Sincopele prin scăderea rezistenţei periferice se datoresc unei vasodepresii prin mecanism declanşator dominant la periferie. Sincopele vasodepresoare pot fi vagovagale (cardioinhibitoare) sau vasovagale (scad predominant tonusul vasomotor). Ca circumstanţe mai importante de declanşare a acestor sincope menţionăm: a)sinco-

pa prin hiperventilaţie (hipocapnie şi hipotensiune arterială); b) sincopa prin reflexe coronariene (reflex Bezold-Jarisch); c) sincopa prin reflexe pulmonare care produc hipotensiune în marea circulaţie (reflex Schwiegk) şi bradicardie; d) sincopa de tuse; e) sincopa prin reflexe intracardiace (insuficienţa cardiacă, hipertensiunea arterială, edemul pulmonar acut, hipertensiunea pulmonară). In afara acestor circumstanţe se mai descriu sincope în: anevrismul disecant de aortă, prin reflexe cu punct de plecare intracranian, sincopa micţională etc.

Din punct de vedere al aspectului şi evoluţiei clinice al unei sincope se descriu trei faze: a) p e r i o a d a p r e s i n c o p a l ă, cu o durată de circa 3-20 sec, cu fenomene de iritaţie vagală şi hipoxie cerebrală: astenie fizică intensă, tulburări de vedere, paloare, greaţă, ameţeli. Aşezarea bolnavului în poziţie de clinostatism poate opri evoluţia sincopei (sincopă avortată); b) p e r i o a d a s i n c o p a l ă (3-4 minute) în care se pot observa convulsii, incontinenţă sfinctericană; c) p e r i o a d a p o s t s i n c o p a l ă, cu fenomene reziduale discrete: uşoară confuzie, adinamie, amnezie, cefalee.

L i p o t i m i a este considerată o sincopă minoră, incompletă, avînd aceleaşi mecanisme şi circumstanţe de apariţie. Se produce numai o diminuare a percepţiilor senzitivosenzoriale, obnubilare, diminuarea accentuată a funcţiilor vitale (bradicardie, hipotensiune, bradipnee). Spre deosebire de sincopă care nu poate trece de cîteva minute, lipotimia poate dura 1/2 oră pînă la 1 oră, cu revenire la normal.

C o l a p s u l c a r d i o v a s c u l a r este o altă modalitate de manifestare a insuficienţei circulatorii acute care, spre deosebire de lipotimie şi sincopă, se instalează mai puţin brusc şi are o durată mai mare. Colapsul rezultă în urma perturbării unuia din următorii trei factori care intervin în homeostazia circulatorie: debitul cardiac, tonusul vasomotor şi masa sanguină. Hipotensiunea arterială se explică prin dezechilibrul între conţinut şi conţinător. Persistenţa anomaliei hemo-

dinamice va produce o hipoxie tisulară progresivă, cu importante repercursiuni asupra organelor şi sistemelor. Colapsul este considerat ca moment al trecerii stării de şoc din faza compensată în faza decompensată.

Acţiunea predominantă a factorilor declanşanţi asupra unuia din cei trei factori incriminaţi în producerea colapsului crează c o l a p s u l p e r i f e r i c (hipovolemic) şi c o l a p s u l c e n t r a l (cardiac) determinat de scăderea debitului sistolic.

Colapsul hipovolemic survine în urma pierderilor de lichide extracelulare în mediul exterior (hemoragii moderate şi mari, plasmoragie din arsuri, vărsături incoercibile de diverse cauze, diarei repetate, transpiraţii profuze). Hipotensiunea arterială care se va declanşa ca rezultat a hipovolemiei, scăderii întoarcerii venoase, scăderii debitului cardiac, va determina o perfuzie scăzută sanguină în organe şi ţesuturi.

Tabloul clinic se va instala progresiv în funcţie de accentuarea hipotensiunii arteriale. Bolnavii îşi vor păstra în general cunoştinţa, dar cu fenomene de obnubilare moderată mergînd pînă la torpoare profundă. Se observă paloarea tegumentelor, transpiraţii reci, tahicardie, hipotensiune arterială cu maxima sub 80 mmHg, tahipnee superficială, oligurie.

Colapsul vasoplegic (neurovasogen- Păunescu Podeanu) apare ca o consecinţă a scăderii brusce a rezistenţei periferice arteriale prin mecanism nervos. In determinarea sa se incriminează: traumatisme, reacţii anafilactice, intoxicaţii acute, acţiunea unor endotoxine, stress-urile psihice. Intervenind asupra centrilor nervoşi sau la periferie, aceşti factori produc vasoplegie, ceea ce realizează o disproporţie între patul vascular crescut şi volemia rămasă nemodificată. Drept consecinţă hipovolemia relativă determină hipotensiune arterială şi hipoxie tisulară. Ca şi în colapsul hipovolemic se instalează o acidoză, hiperpermeabilitate capilară, scăderea întoarcerii venoase şi deci a debitului cardiac.

Scanned with OKEN Scanner

Clinic, bolnavii prezintă acelaşi tablou ca şi în colapsul hipovolemic.Hipotensiunea arterială este mai marcată (Mx = 50-60 mmHg) şi fixă, obnubilarea mai accentuată, se constată hemoconcentraţie, prin hiperpermeabilizarea capilară.

Colapsul central sau cardiac, determinat de scăderea debitului cardiac sistolic, este generat fie de insuficienţa pompei cardiace (infarct miocardic, miocardita acută), fie de scăderea umplerii diastolice în caz de tahiaritmii paroxistice sau tamponadă cardiacă.

Elementul patogenetic de bază - scăderea debitului cardiac - produce hipotensiune arterială (mai ales sistolică) cu consecinţele ulterioare: hipoxie tisulară, acidoză, pareză vasomotorie difuză (coboară şi TA diastolică), permeabilizare crescută capilară cu fuga lichidelor în spaţiul interstiţial, hipovolemie care accentuează hipotensiunea arterială.

In faza iniţială, scăderea debitului cardiac este urmată compensator de o vasoconstricţie periferică, utilă circulaţiei cerebrale şi coronariene, dar care prelungindu-se, va favoriza producerea hipoxiei, acidozei, a hiperpermeabilităţii capilare.

Recunoaşterea formei de colaps, sesizarea înlănţuirii mecanismelor patogenice, sînt extrem de utile în instituirea tratamentului de elecţie.

S o c u l, ca manifestare a insuficienţei circulatorii acute, reprezintă un proces dinamic, ca un răspuns inadecvat al organismului la agresiuni de mare amploare, cu perturbări importante ale echilibrului circulator. Faţă de colaps unde semnele clinice sînt în majoritate dependente de gradul hipotensiunii arteriale, în şoc hipotensiunea delimitează în general faza compensată de cea decompensată, colapsul vascular fiind considerat ca fază de decompensare a şocului. Socul se desfăşoară cu valori tensionale în limite destul de largi.

După natura factorilor cauzali distingem următoarele forme de şoc: traumatic, cardiogen, chirurgical, alergic, infecţios. Aceşti diferiţi factori acţionează prin: a)diminuarea tonusului

vascular (şoc traumatic primitiv, şoc psihogen, anafilactic, toxi-infecţios, medicamentos); b)diminuarea masei sanguine (şoc traumatic secundar, hemoragie uterină sau externă netraumatică, arsuri întinse, deshidratări masive) şi c)reducerea debitului cardiac (infarct miocardic, stadiul terminal al unei insuficienţe cardiace, umplere diastolică insuficientă).

Schematic se descriu 4 etape de evoluţie ale şocului:

a) faza imediat următoare agresiunii în care, indiferent de etiologie, factorii cauzatori ai şocului acţionează asupra sistemului nervos central producînd o depresiune sau inhibiţie funcţională vegetativă, cu hipotensiune arterială (prin pareză vasomotorie) şi scădere a debitului cardiac. Stimulii periferici acţionînd brutal asupra centrilor subcorticali nu dau posibilitate intervenţiei prompte a mecanismelor compensatoare. Durata ei scurtă (secunde-minute) fac ca această fază să nu fie surprinsă (cu excepţia şocului chirurgical sau obstetrical);

b) faza de şoc compensat se caracterizează printr-o redresare funcţională a sistemului nervos, corectarea hipotensiunii arteriale datorită unei vasoconstricţii difuze (plex papilar dermic şi teritoriul splanhnic), mobilizarea sîngelui din depozite (ficat, splină). Vasoconstricţia interesează şi sistemul venos, îmbunătăţind întoarcerea venoasă, iar catecolaminele avînd un efect inotrop pozitiv, vor corecta şi debitul sistolic;

c) faza de şoc decompensat rezultă în urma epuizării mecanismelor de compensare deoarece vasoconstricţia prelungită, determinînd hipoxie şi acidoză, va induce ulterior vasodilataţie progresivă generalizată. Tonusul simpatic scăzut, şi disfuncţia axului hipofizocorticosuprarenalian participă la scăderea rezistenţei periferice. Înlănţuirea acestor fenomene duce la tulburări de irigaţie importante cu exhemie şi hemoconcentraţie, baraj venular (temporar) care accentuează plasmexodia şi favorizează creşterea vîscozităţii cu microtromboze periferice, ceea ce echivalează cu blocarea circulaţiei.

Hipoxia şi acidoza acţionează şi asupra miocardului, cu scăderea forţei contractile şi a debitului cardiac încă din faza de

şoc compensat. In faza de şoc decompensat, scăderea brutală a debitului sistolic este accentuată şi de hipovolemie;

d) faza de şoc ireversibil apare ca o consecinţă a alterărilor profunde produse în creier, miocard, ficat, rinichi cînd mecanismele compensatorii au cedat. In acest stadiu tratamentul este ineficace.

Tabloul clinic este variat în funcţie de etiologie. Bolnavul prezintă anxietate, agitaţie, este în stare de conştienţă sau obnubilare pînă la comă. Tegumentele sînt palide, cu extremităţi reci, marmorate, cu plăci de cianoză. Pulsul este mic, filiform, tensiunea variind în funcţie de fazele şocului (de la normală în faza şocului compensat, la valori ale maximei în jur de 80 mmHg, iar minima imperceptibilă - pînă la colaps total). Se constată sudori reci, dispnee cu polipnee superficială intensă, oligurie pînă la anurie, pupile mai întîi miotice, apoi midriatice.

Ca elemente paraclinice se notează: retenţie azotată, hiperglicemie, acidoză metabolică, trombopenie, fibrinogenopenie, hipotrombinemie etc.

In afară de aspectul paroxistic (supraacut) care defineşte insuficienţa circulatorie acută, cu cele trei forme de manifestare principală (sincopa, colapsul şi şocul), hipotensiunea arterială secundară poate îmbrăca aspectul t r a n z i t o r i u (acut) sau c r o n i c.

H i p o t e n s i u n e a a r t e r i a l ă s e c u n d a r ă t r a n z i t o r i e este întîlnită în diferite situaţii patologice, însoţind alte simptome ale bolii de bază. De obicei este moderată, mecanismele compensatorii intervin reducînd efectele acesteia; în unele situaţii însă, se poate instala tabloul paroxistic, menţionat anterior.

Hipotensiunea arterială tranzitorie se va semnala în: boli cardiovasculare (infarct miocardic, miocardite acute), boli infecţioase acute, acţiunea unor droguri (hipotensoare, diuretice, psihotrope, analgetice, narcotice, anestezice), în caz de hipoxii

cronice, eforturi fizice intense şi prelungite, insolaţie, acceleraţii mari.

H i p o t e n s i u n e a a r t e r i a l ă s e c u n d a r ă c r o n i c ă poate fi persistentă: endocrinopatii (Addison, insuficienţă gonadică, sindrom Sheehan-Simmonds), boli cardio-vasculare (miocardite cronice, valvulopatii, pericardite cronice, miocardopatii primitive), boli neurologice (miastenia gravis, boli medulare, afecţiuni cerebeloase), sau tranzitorie (hipotensiune ortostatică secundară), determinată de stări simpaticotonice sau asimpaticotonice (afecţiuni ale sistemului nervos central şi periferic, precum şi medicamente blocante simpatice).

CLASIFICAREA HIPOTENSIUNII ARTERIALE
(după V.Nicolaescu şi T.Cerchez)

I. HIPOTENSIUNEA ARTERIALA ESENTIALA

a) permanentă - hipotensiune arterială esenţială
b) tranzitorie - hipotensiune arterială ortostatică idiopatică

II. HIPOTENSIUNEA ARTERIALA SECUNDARA

a) paroxistică (supraacută):

- lipotimia
- sincopa : -vasodepresoare(scade rezistenţa periferică)
  -cardiacă (scade debitul cardiac)
- colaps : -central (cardiac) : -insuficienţă de pompă: -infarct miocardic; -miocardita acută
  -scăderea umplerii diastolice: -tulburări rapide de ritm; -tamponadă cardiacă
  -periferic: -hipovolemic; -vasoplegic

- şoc
  - -traumatic
  - -cardiogen
  - -chirugical
  - -obstetrical
  - -infecţios
  - -alergic

b) tranzitorie (acută)

- infarct miocardic
- miocardite acute:
  - -bacteriene
  - -virotice
  - -parazitare
  - -micotice
  - -toxice
  - -alergice
  - -idiopatice (Fiedler)
- boli infecţioase acute:
  - -bacteriene
  - -virale
- produsă de droguri:
  - -hipotensoare
  - -diuretice
  - -psihotrope
  - -analgezice
  - -narcotice
  - -rahianestezia
- hipoxie cronică
- efort fizic intens şi prelungit
- insolaţie
- acceleraţii mari

c) cronică :

- persistentă:
  - endocrinopatii:
    - -sindrom Sheehan-Simmonds
    - -boală Addison
    - -insuficienţă gonadică

- boli cardiovasculare:
  - -miocardite cronice
  - -valvulopatii
  - -pericardite cronice
  - -boală primitivă de miocard
- boli neurologice:
  - -miastenia gravis
  - -boli medulare
  - -afecţiuni cerebeloase
- simpaticotonă:
  - -scăderea reactivităţii vasculare
  - -scăderea întoarcerii venoase
  - -volum circulant scăzut
- tranzitorie : (hipotensiune ortostatică secundară)
- asimpaticotonă:
  - -afecţiuni ale sistemului nervos central şi periferic
  - -medicamente care blochează influxurile simpatice

INSUFICIENTA CARDIACA

Insuficienţa cardiacă este un sindrom clinic care rezultă în urma imposibilităţii musculaturii cordului de a asigura cantităţi suficiente de sînge pentru metabolismul normal al ţesuturilor în stare de repaus sau activitate normală.

La baza acestei insuficienţe există o funcţie anormală a fibrei miocardice în urma unor procese inflamatorii, degenerative sau fibroase, iar substratul fizico-chimic constă în tulburarea proceselor care asigură producerea, conservarea, dar mai ales utilizarea energiei pentru efectuarea lucrului mecanic.

La mulţi pacienţi insuficienţa cardiacă rezultă în urma unor leziuni anatomice valvulare sau pericardice care produc tulburări de umplere şi golire cardiacă sau se interferează cu tulburări ale frecvenţei şi ritmului. In aceste cazuri disfuncţia miocardică este consecinţa tulburărilor hemodinamice care pot precede leziunea miocardică, o pot produce, sau în multe situaţii coexistă cu aceasta. In unele cazuri ca embolia pulmonară acută, crizele de hipertensiune arterială acută, regurgitaţia severă valvulară determinată de o endocardită bacteriană, pericardita exsudativă, deşi la început miocardul este normal, din cauza sarcinei hemodinamice crescute, cordul nu va fi capabil să pompeze o cantitate adecvată de sînge la periferie şi din acest motiv se realizează o situaţie hemodinamică care seamănă cu cea din insuficienţa cardiacă.

Cauzele care vor provoca insuficienţa cardiacă sînt multiple, începînd cu bolile congenitale, sau diversele leziuni cîştigate. Ele însile pot sau nu provoca manifestările de insuficienţă cardiacă decît cînd vor interveni factori precipitanţi ca: miocardita reumatismală sau de altă natură, endocardita bacteriană, embolia pulmonară, anemia, hipertiroidismul, sarcina, aritmiile, eforturile fizice, excesele ponderale etc.

O perioadă de timp care depinde de afecţiunea de bază, de acţiunea factorilor precipitanţi, cardiopatiile sînt menţinute într-o stare de compensare prin intervenţia unor mecanisme cum sînt hipertrofia miocardică, dilataţia tonogenă, tahicardia, redistribuirea masei sanguine. In aceste condiţii inima va face faţă unor solicitări obişnuite, deci se menţine în situaţia de cardiopatie compensată. La eforturi mari însă, fenomenele de insuficienţă cardiacă vor apare. Apariţia fenomenelor de insuficienţă cardiacă cu ocazia solicitărilor obişnuite sau chiar în repaus, realizează manifestări de cardiopatie decompensată, deci insuficienţa cardiacă propriu-zisă.

Patogenia insuficienţei cardiace a fost explicată pe baza a două teorii:

T e o r i a a n t e r o g r a d ă recunoaşte drept factor iniţial scăderea debitului cardiac determinat de scăderea forţei de contracţie a miocardului de lucru. Consecinţa scăderii debitului cardiac va avea efecte importante la nivelul tuturor ţesuturilor şi viscerelor. Astfel scăderea debitului sanguin renal, a glandelor suprarenale, hipofizei posterioare, va produce o scădere a filtraţiei glomerulare, creşterea reabsorbţiei tubulare, o hipersecreţie de aldosteron şi ADH. Consecutiv acestor tulburări va apare o retenţie hidrosalină accentuată, creşterea volemiei, creşterea presiunii venoase sistemice, creşterea presiunii ventriculare de umplere, apariţia edemelor. Irigaţia deficitară şi a altor compartimente va explica dispneea de efort, astenia şi oboseala cardiacului. Fenomenul de hipoxie medulară va produce o poliglobulie simptomatică.

T e o r i a r e t r o g r a d ă se bazează pe producerea unei staze retrograde determinată de creşterea presiunii îndărătul cavităţii cardiace insuficiente. Cavitatea insuficientă nu mai poate primi toată cantitatea de sînge adus de venele pulmonare şi venele sistemice. Cu alte cuvinte, un ventricul stîng insuficient, de exemplu, îşi va mări volumul rezidual în sistolă, apoi a celui diastolic care vor duce la dilatarea miogenă a musculaturii sale. Presiunea mare în acest compartiment va determina stază retrogradă în atriul stîng, în mica circulaţie, cord drept şi venele sistemice. Astfel, staza pulmonară va declanşa diferitele forme clinice ale dispneei, ralurile de stază, iar staza în sistemul celor două cave va produce turgescenţa jugularelor, hepatomegalie, edeme declive, ascită, hidrotorace.

Aceste teorii, deşi criticabile, explică momentul intervenţiei unor mecanisme fiziopatologice şi în acelaşi timp diferitele simptome ale insuficienţei cardiace.

Clasificare. Criteriile care stau la baza clasificării insuficienţei cardiace pot fi cel anatomo-clinic sau criteriul funcţional.

Criteriul anatomo-clinic diferenţiază trei forme de insuficienţă cardiacă după cavităţile primitiv afectate: a)insuficienţa cardiacă stîngă, b)insuficienţa cardiacă dreaptă şi c)insuficienţa cardiacă globală. La rîndul lor, din punct de vedere evolutiv, se descrie o insuficienţă cardiacă acută şi una cronică.

Criteriul funcţional (Hegglin) împarte insuficienţa cardiacă în: a)insuficienţă hemodinamică (scăderea secundară a capacităţii de contracţie ca urmare a suprasolicitărilor, muncii excesive, determinată de leziuni valvulare şi pulmonare) şi b)insuficienţă energodinamică (dismetabolică) care rezultă în urma scăderii primitive a forţei de contracţie, ca urmare a tulburărilor de metabolism miocardic. De fapt, mecanismele se intrică, în ultimă instanţă forma energodinamică se transformă în hemodinamică.

Din punct de vedere practic este mult mai comodă clasificarea anatomo-clinică, clasificare pe care o vom adopta.

Insuficienţa cardiacă stîngă

Insuficienţa cardiacă stîngă are drept cauze: insuficienţa mitrală, insuficienţa şi stenoza aortică, coarctaţia de aortă, hipertensiunea arterială, ateroscleroza, cardiopatia ischemică.

Semne clinice

D i s p n e e a este simptomul cel mai comun al insuficienţei cardiace stîngi şi depinde direct de gradul acestei insuficienţe. Apare în timpul eforturilor, la început mari, apoi devine progresivă apărînd la eforturi din ce în ce mai mici. Acest tip de dispnee este caracteristică insuficienţei cardiace cronice. In stadii avansate ea este prezentă chiar cînd bolnavul se află în repaus. Dispneea de origine cardiacă va fi observată cînd creşte presiunea în atriul stîng, în venele şi capilarele pulmonare, determinînd o încărcare a micii circulaţii şi un edem interstiţial care reduce complianţa plămînilor şi prin aceasta

creşte munca muşchilor respiratori. Reflexul Hering-Breuer, care inhibă inspirul, este crescut, de unde rezultă o respiraţie rapidă, superficială - deci dispnee cardiacă.

O r t o p n e e a este întîlnită la acei bolnavi care au o creştere importantă a presiunii în venele şi capilarele pulmonare. Acest lucru este favorizat de poziţia de decubit întrucît în această poziţie o cantitate de sînge de la nivelul membrelor inferioare şi din regiunea splanhnică încardă şi mai mult circulaţia pulmonară unde există un grad de stază. Acesta este motivul pentru care bolnavul va sta cu căpătîiul ridicat (mai multe perne) sau mai tîrziu îşi va petrece tot timpul la marginea patului sau într-un fotoliu.

Pe acest fond de evoluţie lentă, progresivă, vor putea apare accidente acute, paroxistice (insuficienţa cardiacă stîngă acută). Manifestările acesteia sînt:

a) D i s p n e e a p a r o x i s t i c ă n o c t u r n ă sau astmul cardiac. Această dispnee trezeşte de obicei bolnavul noaptea din somn care va prezenta o polipnee cu respiraţie şuierătoare (wheezing). Factorii care o declanşează produc o agravare a congestiei pasive pulmonare datorită redistribuirii sîngelui din porţiunile inferioare ale corpului în poziţia de decubit, rezorbţii ale lichidelor de edem, scădere a sensibilităţii sistemului nervos central în timpul somnului. Deprimarea centrului respirator în timpul somnului reduce ventilaţia pulmonară şi consecutiv acesteia scăderea tensiunii oxigenului arterial, în special la bolnavii cu edem pulmonar interstiţial şi complianţă pulmonară scăzută. In acest mod, în timpul nopţii, starea funcţională a ventriculului stîng va fi afectată din cauza reducerii stimulării adrenergice a funcţiei miocardice.

Bolnavul trezit cu senzaţia de sufocaţie are o stare de anxietate, o tuse seacă sau va expectora cîteva spute, apoi se va linişti. In formele severe dispneea continuă şi în scurtă vreme se va realiza tabloul de:

b) E d e m u l p u l m o n a r a c u t, socotit ca o formă severă a astmului cardiac, determinat de o creştere şi mai accentuată a presiunii în capilarele pulmonare care se va traduce prin: respiraţii frecvente, scurte(dispnee intensă), ortopnee, tuse cu expectoraţie rozată, raluri umede în ambii plămîni determinate de transsudarea serozităţii sanguine în conductele alveolare şi bronşice. Bolnavul este cianotic, are transpiraţii reci, este extrem de anxios.

c) A p o p l e x i a p u l m o n a r ă reprezintă o inundaţie sanguină pulmonară care se traduce prin hemoptizie abundentă. Se produce o slăbire brutală a forţei de contracţie a ventriculului stîng care nu poate primi sîngele trimis de ventriculul drept în circulaţia pulmonară. Sîngele nu va putea trece dincolo de venele pulmonare, umplute la refuz, încît se vor produce rupturi capilare şi inundarea conductelor bronho-alveolare. Acest accident este incompatibil cu viaţa.

d) A n g i n a p e c t o r a l ă d e d e c u b i t se caracterizează prin apariţia în plin repaus a unui acces similar anginei de efort, ca sediu, iradiaţie, intensitate. Apare de obicei concomitent cu dispneea paroxistică, avînd aceeaşi semnificaţie. Se datoreşte distenziei bruşte a ventriculului stîng la care se adaugă factorul coronarian.

Semne fizice

La examenul cordului se va constata mărirea de volum a ventriculului stîng, existenţa unui zgomot de galop protodiastolic sau presistolic, prezenţa unui ritm cu o alternare de contracţii puternice şi contracţii slabe cardiace, percepute la radială ca puls altenant şi evidenţiat mai bine sfigmomanometric. Accentuarea zgomotului II la pulmonară corespunde hipertensiunii din mica circulaţie, iar perceperea unui suflu sistolic la mitrală este expresia dilatării cavităţilor stîngi ale inimii (insuficienţă mitrală funcţională).

Scanned with OKEN Scanner

La nivelul aparatului respirator, mai ales în regiunea posterioară, la bază, la dreapta mai mult ca la stînga, se vor auzi raluri subcrepitante (de stază). Existenţa unilaterală a ralurilor, mai ales la stînga, pune problema unei complicaţii infecţioase sau embolice.

In afara acestor manifestări comune tuturor afecţiunilor cauzale care au determinat insuficienţa cardiacă stîngă, se vor mai pune în evidenţă semnele proprii ale acestora: ale hipertensiunii arteriale, valvulopatiilor aortice, boalei mitro-aortice, cardiopatiei ischemice etc.

E x a m e n u l r a d i o l o g i c al cordului va arăta o siluetă proprie profilului bolii de bază, în general un profil aortic sau mitral. Staza pulmonară se va traduce prin hiluri largi, cîmp pulmonar voalat, încărcat, cu transparenţa mult scăzută.

E l e c t r o c a r d i o g r a m a se caracterizează prin: modificări de hipertrofie ventriculară stîngă: devierea axei la stînga, complexe ventriculare de mare voltaj, modificări de fază terminală.

E v o l u ţ i a insuficienţei cardiace stîngi este imprevizibilă: sînt posibile accidente acute care ştim cum încep dar nu ştim cum se vor sfîrşi. Orice acces acut poate fi fatal. Dacă insuficienţa inimii stîngi evoluează cu aspect lent, cronic, ea devine la un moment dat ireversibilă şi va antrena şi insuficienţa cordului drept, transformîndu-se astfel în insuficienţă cardiacă globală.

Insuficienţa cardiacă dreaptă

Cauzele care produc insuficienţa cardiacă dreaptă au la bază existenţa unei hipertensiuni în circulaţia pulmonară. Aceasta poate fi primară sau secundară insuficienţei cordului stîng.

Hipertensiunea primară este determinată de: bronşita cronică obstructivă, emfizemul obstructiv, astmul bronşic, fibrozele pleuro-pulmonare de diferite origini, toracele cifoscoliotic, obezitatea, embolii şi tromboze pulmonare, afecţiuni ale arterelor pulmo-

nare etc.

Pot determina insuficienţă cardiacă dreaptă şi unele boli congenitale ca: tetralogia Fallot, boala Ebstein, stenoza pulmonară etc.

Semne clinice

Pe prim plan se vor situa semnele de stază venoasă sistemică: cianoza generalizată, turgescenţa venelor superficiale (jugulare, venele dorsale ale mîinilor, venele sublinguale). Venele jugulare sînt mai bine evidenţiate în decubit dorsal, iar dacă există insuficienţă tricuspidiană, vom observa un puls venos sistolic.

H e p a t o m e g a l i a dureroasă spontan şi la palpare sau după eforturi reprezintă o altă manifestare a hipertensiunii venoase sistemice. Ea apare şi în absenţa ascitei, chiar în formele uşoare, de orice etiologie. In caz de instalare a insuficienţei tricuspidiene se va palpa pulsul sistolic hepatic. Cînd hipertensiunea venoasă sistemică şi hepatomegalia durează de mult timp şi sînt de mare amploare, poate apărea şi splenomegalia. Apăsarea ficatului şi inspecţia jugularei externe evidenţiază refluxul hepato-jugular.

E d e m u l c a r d i a c este un edem decliv, apărînd la membrele inferioare, simetric, mai întîi retromaleolar, pretibial, regiunea dorsală a piciorului şi apoi se va extinde pe teritorii întinse. La bolnavii care stau mult în pat se vor observa edeme în regiunea sacrată. La membrele superioare şi faţă apar rar şi numai în fazele avansate ale insuficienţei cardiace.

H i d r o t o r a c e l e cardiacilor apare datorită creşterii presiunii în capilarele pleurale şi transudării lichidului în cavitatea pleurală. Deoarece venele pleurale drenează în venele sistemice şi pulmonare, mai frecvent hidrotoracele apare cînd se ridică presiunea în ambele compartimente venoase (sistemic şi cel pulmonar) dar şi cînd creşte foarte mult în unul din ele. Hidrotoracele este mai frecvent în cavitatea pleurală dreap-

Scanned with OKEN Scanner

tă decît în cea stîngă.

A s c i t a apare ca o consecinţă a transsudării lichidelor determinată de creşterea presiunii la nivelul venelor hepatice şi în venele care drenează peritoneul. Ascita apare mai frecvent la cei cu insuficienţă tricuspidiană şi cu pericardită constrictivă.

I c t e r u l apare tîrziu în insuficienţa cardiacă şi este legat de alterarea funcţională hepatică consecutivă congestiei hepatice şi hipoxiei hepatocelulare, asociată cu atrofie centro-lobulară.

S t a z a p o r t a l ă determină fenomene congestive viscerale care vor produce un sindrom dispeptic manifestat prin: anorexie, greaţă, vărsături, balonări postprandiale, flatulenţă.

S t a z a r e n a l ă se va traduce prin oligurie cu nicturie. Urina este concentrată, cu densitate peste 1020 şi conţine albuminurie în cantitate mică (albuminurie de stază).

Din partea s i s t e m u l u i n e r v o s c e n t r a l vom remarca cefalee, insomnii, tulburări de cunoştinţă pînă la comă, stază papilară (encefalopatia hipoxică de origine cardiacă - Haţieganu).

E x a m e n u l c o r d u l u i va furniza la inspecţie şi palpaţie o deplasare spre stînga a vîrfului în afara liniei medio-claviculare, se vor percepe pulsaţii ale ventriculului drept sub apendicele xifoid (semnul Harzer), la percuţie - mărirea matităţii în sens transversal iar la ascultaţie galop drept şi suflu sistolic tricuspidian.

Din partea a p a r a t u l u i r e s p i r a t o r vom evidenţia elemente care pledează pentru boala cronică pulmonară care a dus la insuficienţa inimii drepte: dispnee, cianoză, hipocratism digital, torace emfizematos, raluri bronşice.

E x a m e n u l r a d i o l o g i c va arăta, în afara elementelor de suferinţă pulmonară, hipertrofia şi dilatarea inimii drepte.

Timpul de circulaţie braţ-plămîn şi braţ-limbă este mai mare de 8, respectiv 16 secunde. Presiunea venoasă va fi peste 15cm apă.

Insuficienţa cardiacă globală

Insuficienţa cardiacă globală reprezintă un sindrom clinic determinat de epuizarea funcţională a musculaturii cardiace în întregime. Uneori este posibil a determina care compartiment cardiac este cu predominanţă afectat, putînd stabili etiologia insuficienţei cardiace globale şi mecanismul fiziopatologic al instalării sale.

Intr-un interval de timp variabil, chiar dacă cordul va fi suprasolicitat compartimental (stîng sau drept) şi vor apare fenomene de insuficienţă cardiacă stîngă sau dreaptă, cu timpul, se va produce afectarea întregului miocard datorită irigaţiei şi nutriţiei deficitare, coexistenţei unor leziuni coronariene etc.

Pe de altă parte, si tuaţii patologice ca: cardita reumatismală, hipertiroidia, mixedemul, beri-beri, anemiile severe, cardiomiopatia obstructivă, vor afecta miocardul în întregime, insuficienţa cardiacă cuprinzînd simultan atît cordul stîng cît şi cel drept.

Semne clinice

Tabloul clinic poate fi dominat de preponderenţa insuficienţei cardiace stîngi sau drepte. Se vor semnala:

D i s p n e e a permanentă care imobilizează bolnavul în pat. Dacă insuficienţa cardiacă globală este consecutivă celei stîngi, dispneea se ameliorează odată cu instalarea decompensării drepte datorită diminuării stazei pulmonare, iar accidentele acu-

te ale insuficienţei stîngi dispar sau sînt excepţionale.

C i a n o z a este discretă în insuficienţa cardiacă stîngă; reprezintă un element marcat în insuficienţa cardiacă dreaptă şi se intensifică mult în insuficienţa globală.

E d e m u l, hidrotoracele, ascita şi celelalte manifestări viscerale legate de staza venoasă, sînt cele menţionate la capitolul insuficienţei cardiace drepte.

Aspectul de ansamblu al multor bolnavi se caracterizează prin existenţa unor edeme masive care cuprind jumătatea inferioară a corpului, în timp ce jumătatea superioară prezintă un aspect caşectic.

E x a m e n u l c o r d u l u i va evidenţia o mărire globală, cu şoc apexian coborît şi deplasat în afară. Pulsaţiile ventriculului drept sînt bine evidenţiate în regiunea epigastrică superioară. Ascultaţia relevă o asurzire a zgomotelor, o diminuare a suflurilor existente, cu intensificare sub tratament cu tonice cardiace.

Evoluţia şi prognosticul insuficienţei cardiace vor fi apreciate în funcţie de afecţiunea de bază care a determinat insuficienţa cardiacă, de prezenţa sau absenţa unor factori precipitanţi, de răspunsul la tratamentele cu tonice cardiace, diuretice. De menţionat că, dacă boala de bază poate fi tratată, prognosticul insuficienţei cardiace este mult mai favorabil (tireotoxicoza, pericardita constrictivă etc.).

BOLILE CONGENITALE ALE INIMII

Malformaţiile congenitale ale sistemului cardio-vascular sînt anomalii produse în viaţa intrauterină. Ele apar între a 5-a şi a 8-a săptămînă a vieţii embrionare cînd canalul atrio-ventricular (atriile şi ventriculele) este separat printr-un sept în două ju-

mătăţi.

Existenţa unor familii în care se remarcă cazuri cu defecte congenitale invocă rolul eredităţii. In epoca noastră, pe lîngă rubeolă şi alte infecţii virale, folosirea a numeroase droguri teratogene explică incidenţa crescută a malformaţiilor congenitale. Ultimile statistici din Europa şi America arată că la 125 noi născuţi există o formă serioasă de boală congenitală de cord (0,8 %).

Ca exteriorizare, există cardiopatii congenitale care rămîn asimptomatice mulţi ani, unele fiind descoperite ocazional. Altele, cele care sînt încă compatibile cu viaţa, determină manifestări demne de remarcat: întîrziere în creştere, fatigabilitate, dispnee de efort, infecţii frecvente ale căilor respiratorii superioare, cianoză, sincope, embolii paradoxale, abcese cerebrale etc. Angiografia şi cateterismul cardiac dau relaţii hotărîtoare pentru diagnostic.

In genere, aceste cardiopatii congenitale, se clasifică în malformaţii cianogene, necianogene sau cu cianoză tardivă. Vom enumera pe cele mai importante care pot depăşi perioada copilăriei.

Cardiopatii congenitale cianogene

In acest grup se includ două categorii importante de malformaţii: a)cardiopatii congenitale cu debit pulmonar inferior debitului aortic (tetralogia Fallot, trilogia Fallot, atrezia tricuspidiană ş.a.) şi b)cardiopatii congenitale cu debit pulmonar superior sau egal debitului aortic (complexul Eisenmenger, transpoziţia marilor vase cu comunicare interatrială, interventriculară sau canal arterial). In prima categorie există o hipotensiune în circulaţia pulmonară iar în a doua presiunea pulmonară poate fi normală sau crescută.

Tetralogia Fallot este o malformaţie care constă din existenţa concomitentă a următoarelor elemente: a)comunicare interventriculară, b)dextropoziţia aortei (trece călare peste septul

interventricular), c)stenoza infundibulară a arterei pulmonare (mai rar valvulară), d)hipertrofie ventriculară dreaptă.

Aspectul clinic al tetralogiei Fallot variază în funcţie de gradul împiedecării fluxului de sînge a ventriculului drept către artera pulmonară. Cînd împiedecarea fluxului este severă, cantitatea de sînge trimisă în artera pulmonară este mult redusă şi un volum mare de sînge venos sistemic nesaturat este şuntat din ventriculul drept spre cel stîng, prin defectul septal ventricular, precum şi în aortă, ceea ce explică cianoza marcată, apariţia policitemiei şi fenomene accentuate de anoxie sistemică. Există însă şi forme uşoare de tetralogie, cu un grad redus de stenoză pulmonară şi cu un şunt veno-arterial neînsemnat, ca într-un defect simplu septal ventricular.

S e m n e l e f u n c ţ i o n a l e sînt reprezentate prin: dispnee de grade diferite, dar uneori de mare intensitate, ceea ce face din pacient un mare invalid care, după efort, stă ghemuit (squatting) pentru a-şi relua suflul.

Sincopa, semn patognomonic, este determinată de hipoxemia sistemică, consecutivă scăderii bruşte a saturaţiei sîngelui arterial, cu ocazia unui efort, a unei emoţii sau în cursul alimentării copilului. Acesta se va cianoza brusc, odată cu pierderea cunoştinţei.

S e m n e l e f i z i c e sînt dominate de prezenţa cianozei încă de la naştere, cu grade variate de intensitate. Copilul va avea întîrziere în creştere, iar hipocratismul digital va apare, în mod obişnuit, după 3-4 ani. Frecvent se observă o bombare a părţii inferioare sternale prin împingerea exercitată de ventriculul drept hipertrofiat.

La palpare se constată pulsaţii ale ventriculului drept şi un freamăt sistolic de-a lungul marginii stîngi a sternului. Ascultaţia evidenţiază un suflu sistolic parasternal stîng (mezosistolic, crescendo-descrescendo). Zgomotul II este unic, componenta pulmonară este rar audibilă.

E x a m e n u l r a d i o l o g i c arată un cord "en sabot"

cîmpuri pulmonare foarte clare, arc aortic drept (prin pasaj baritat esofagian), hipertrofie ventriculară dreaptă (în OAD).

E l e c t r o c a r d i o g r a m a evidenţiază semne de hipertrofie ventriculară dreaptă, uneori bloc de ramură dreaptă incomplet, adesea semne de hipertrofie atrială dreaptă.

C a t e t e r i s m u l cardiac indică o presiune pulmonară mai mică decît în ventriculul drept. Saturaţia în oxigen a sîngelui arterial este scăzută şi diminuă mult la efort.

Trilogia Fallot este constituită din stenoza arterei pulmonare, comunicare largă interatrială şi hipertrofie ventriculară dreaptă. Semnele clinice sînt în general similare celor din tetralogie, dar cu instalarea mai frecventă a insuficienţei cardiace.

Se citează cazuri de pentalogie Fallot caracterizată prin adăugarea la elementele tetralogiei a defectului septal atrial.

Atrezia tricuspidiană este o malformaţie caracterizată prin hipoplazie sau atrezia valvulelor tricuspidiene, a ventriculului drept, uneori şi a arterei pulmonare. Atrezia tricuspidiană poate fi o malformaţie unică sau combinată cu defect septal atrial, sau defect septal ventricular cu canal arterial.

Circulaţia sîngelui venos se face direct către atriul stîng prin defectul septal atrial, circulaţia pulmonară este asigurată printr-un canal arterial şi printr-o circulaţie colaterală sau prin comunicare interventriculară.

Aceşti copii "albaştri" nu supravieţuiesc de obicei decît cîteva săptămîni sau luni, excepţional ajung în perioada adultă.

Semnele clinice sînt în ansamblu similare celor din tetralogia Fallot, uneori se percepe un zgomot auricular.

Asocierea unei cianoze cu semne electrocardiografice de hipertrofie ventriculară stîngă, este patognomonică pentru atrezia tricuspidiană.

Boala Ebstein este o cardiopatie congenitală rară care constă dintr-o inserţie joasă (în ventriculul drept) a valvulelor

tricuspidiene la care se asociază o comunicare interatrială.

Semnele clinice constau dintr-o cianoză uşoară, dispnee progresivă, crize de tahicardie supraventriculară. La ascultaţie se percepe galop auricular, suflu sistolic apical care se accentuează în inspir.

Radiologic, cordul prezintă hipertrofie marcată a atriului drept, cîmpuri pulmonare foarte clare. Ventriculul drept este mic, greu vizibil.

Electrocardiograma relevă microvoltaj în derivaţiile periferice, bloc de ramură dreaptă în precordiale, cu undă R' în V_1, unde P de tip pulmonar, interval P-R adesea alungit.

In grupul cardiopatiilor congenitale cianogene cu debit pulmonar superior sau egal debitului aortic şi care realizează o presiune pulmonară normală sau crescută, se includ următoarele malformaţii mai importante:

Complexul Eisenmenger este o malformaţie care constă în dextropoziţia aortei, defect înalt septal interventricular şi hipertrofie ventriculară dreaptă.

Cianoza se manifestă mai tîrziu (pubertate sau după 20 de ani) pe măsură ce se dezvoltă o preponderanţă a presiunii în artera pulmonară. Hemoptiziile sînt frecvente fiind strîns legate de hipertensiunea pulmonară. Hipocratismul digital este o constatare obişnuită.

Ascultaţia cordului pune în evidenţă un zgomot II întărit în focarul pulmonarei, prezenţa unui suflu sistolic cu corespondent tactil (freamăt) în acelaşi focar şi uneori un suflu diastolic de insuficienţă pulmonară. Cîteodată se percepe o dedublare de zgomot II şi clacment protosistolic la pulmonară.

Radiologic se constată dans hilar, întunecarea cîmpului pulmonar, semne de hipertrofie ventriculară dreaptă.

Electrocardiograma indică semne de hipertrofie ventriculară dreaptă, bloc de ramură dreaptă, P pulmonar.

Transpoziţia marilor artere este o anomalie care constă în

inversarea locului de origine al celor două artere: aorta ia naştere din ventriculul drept iar pulmonara din cel stîng. Această malformaţie nu este compatibilă cu viaţa decît dacă se asociază o altă malformaţie: canal arterial, defect septal atrial sau ventricular. Cu toate acestea moartea survine în cîţiva ani prin insuficienţă cardiacă.

Bolnavul prezintă cianoză şi dispnee intensă, reducerea importantă a capacităţii fizice, tulburări nervoase.

Radiologic se constată o mărire globală a cordului, mai ales a ventriculului drept. Pediculul vascular este îngustat în partea superioară (poziţie AP), iar plămînii sînt întunecaţi dacă nu s-a asociat ca anomalie şi o stenoză pulmonară, în care caz fluxul sanguin pulmonar este micşorat.

Angiocardiografia arată o aortă care porneşte din ventriculul drept.

Electrocardiograma este variabilă, cu semne de hipertrofie ventriculară dreaptă sau stîngă.

Transpoziţiile marilor vase realizează multiple variante: transpoziţii complete, transpoziţii parţiale ca cea din sindromul Taussing-Bing (numai aorta ia naştere în întregime din ventriculul drept, pe cînd trunchiul arterei pulmonare comunică cu ambii ventriculi), transpoziţii corectate (inversiunea ventriculilor), anomalie compatibilă cu o viaţă normală.

Truncus arteriosus este o anomalie rară, determinată de existenţa unui trunchi comun pentru aortă şi pulmonară care formează un singur vas. Malformaţia este combinată cu un defect septal ventricular înalt. Circulaţia pulmonară se asigură prin vase care iau naştere direct din trunchiul arterial sau printr-un canal arterial şi artere bronhice dilatate.

Intensitatea cianozei va fi dependentă de circulaţia pulmonară iar supravieţuirea bolnavului este strîns legată de asigurarea unei circulaţii suficiente în acest compartiment.

Relaţii importante pentru diagnostic sînt furnizate de radiologie dar mai ales de angiocardiografie (vas unic pornind din ventriculul drept).

Cardiopatii congenitale fără cianoză

In acest grup se pot include două categorii de malformaţii: a) cu debit pulmonar egal celui aortic şi b) cu debit pulmonar mărit (hipertensiune pulmonară).

Din prima categorie de malformaţii fac parte: stenoza pulmonară (vezi pag.178), stenoza aortică (vezi pag.168), stenoza istmică (coarctaţia de aortă).

Stenoza istmică(coarctaţia de aortă) prezintă două varietăţi: de tip adult (strîmtorare a aortei la nivelul inserţiei ligamentului arterial, mai jos de subclaviculară) şi de tip infantil (strîmtorare de cîţiva cm a aortei de la nivelul subclavicularei stîngi pînă la canalul arterial).

Diferitele forme de stenoză a istmului aortic mai pot fi diferenţiate în: a)coarctaţie cu canal Botal închis (îngustare scurtă corespunzînd tipului de la adult), b)coarctaţie cu canal Botal deschis, cu strîmtorare a aortei variată ca lungime, între emergenţa arterei subclaviculare şi canalul Botal, c)stenoză desubtul implantării aortice a canalului, d)stenoză deasupra implantării aortice a canalului.

In coarctaţia aortică de tip adult, stenoza istmică determină creşterea tensiunii în partea superioară a corpului şi hipotensiune în partea inferioară. Circulaţia sanguină în partea inferioară a corpului se realizează prin arterele mamare, epigastrice şi intercostale, care se vor dilata. Ventriculul stîng se va hipertrofia, iar rinichii pot prezenta semne de ischemie.

S i m p t o m a t o l o g i a poate fi pusă în evidenţă tardiv (după 20 ani), uneori cu totul întîmplător. Dezvoltarea somatică este normală, cu pubertate chiar precoce. Pacienţii,care mai ales sînt bărbaţi, nu au niciodată cianoză. Cefaleea, hemoragia cerebrală, tulburările circulatorii ale membrelor inferioare, trebuie să atragă atenţia.

Tensiunea arterială sistolică prezintă valori crescute la nivelul membrelor superioare (în jur de 200 mmHg), şi este mai mică la nivelul membrelor inferioare unde pulsaţia arterelor femurale este absentă sau abia perceptibilă. Gradul scăderii TA la femurală în raport cu cea brahială permite a aprecia severitatea stenozei.

La nivelul regiunii interscapulare se remarcă dilataţii ale arterelor care sînt pulsatile, vizibile mai bine cînd aplecăm bolnavul înainte.

Pulsul radial la dreapta poate fi mai puternic decît la stînga. La nivelul arterelor membrelor inferioare se constată un p u l s u s t a r d u s.

Ascultaţia cordului evidenţiază un suflu sistolic aortic intens, cu propagare interscapulovertebrală, socotit ca patognomonic. Perceperea concomitentă a unui suflu diastolic poate fi atribuită unei complicaţii: orificiu aortic bicuspid, stenoză subaortică cu insuficienţă aortică reumatismală, endocardită bacteriană. Zgomotul II aortic este întărit şi uneori se percepe un clacment protosistolic.

Asocierea cu alte malformaţii (defect septal ventricular, canal arterial, stenoză aortică) va determina predominanţa manifestărilor care ţin de acestea.

E x a m e n u l r a d i o l o g i c relevă existenţa eroziunilor costale, pe marginea lor inferioară, semn foarte important, determinate de dilatarea arterelor intercostale. In poziţie AP aorta ascendentă este uneori dilatată, cu ştergerea butonului aortic. Constatarea radiologică a lipsei aortei descendente, imediat după dilataţia poststenotică, este de asemenea un semn de mare valoare (în 80 % din cazuri).

A n g i o c a r d i o g r a f i a (în OAS) fixează nivelul şi lungimea strîmtorării.

E l e c t r o c a r d i o g r a m a este normală sau cu semne de hipertrofie ventriculară stîngă; uneori se observă bloc de ramură stîngă.

Scanned with OKEN Scanner

Stenoza istmică de tip infantil este fără hipertensiune arterială la nivelul membrelor superioare, fără circulaţie colaterală, dar cu cianoză în partea inferioară a corpului. Aortografia este examenul care stabileşte definitiv diagnosticul.

Cardiopatiile congenitale necianogene, cu debit pulmonar crescut, vor putea prezenta cianoză într-un stadiu mai avansat (hipertensiune pulmonară). Cele mai des întîlnite sînt:

Comunicarea interatrială este cea mai frecventă malformaţie cardiacă întîlnită la adult, mai ales la femei. Reprezintă un defect al septului interatrial, cu prezenţa unei comunicări mai mare de 1 cm diametru.

Ca varietăţi anatomice se disting: a)comunicarea interatrială simplă în care defectul septal este sus situat (închidere incompletă a "septum secundum" care împarte cordul din luna a 2-a a vieţii intrauterine); b) "ostium primum" (comunicare jos situată, datorită închiderii incomplete a "septum primum" care desparte atriile din luna a 4-a intrauterină). La aceasta se poate asocia uneori o insuficienţă mitrală sau insuficienţă tricuspidiană. Existenţa în plus a unei comunicări interventriculare înalte caracterizează persistenţa canalului atrio-ventricular comun; c) cordul trilocular biventricular (absenţa completă a septului interatrial).

In mod obişnuit şuntul este arterio-venos (dinspre atriul stîng spre cel drept); el este însă invers în primele zile ale vieţii şi în caz de mărire a presiunii intraatriale drepte (insuficienţă cardiacă dreaptă, cord pulmonar acut, pneumonie, mărirea rezistenţei arteriolare pulmonare, tromboze în aceste artere).

S i m p t o m a t o l o g i e : cianoza este prezentă în primele zile ale vieţii şi tranzitoriu în decompensarea cardiacă şi în cursul unor pneumopatii acute. In fazele tardive este prezentă, dar nu prea accentuată. Dispneea de efort şi hemoptiziile repetate reprezintă manifestări curente.

La ascultaţie zgomotul II este intens, se percepe o dedublare largă şi fixă a acestui zgomot, neinfluenţată de respiraţie. De asemenea se ascultă un suflu sistolic în spaţiul II intercostal, pe marginea sternală (debit crescut prin pulmonară), uneori întovărăşit de freamăt. Prezenţa unui suflu diastolic poate fi datorată unei insuficienţe pulmonare funcţionale (în formele grave) sau unei stenoze tricuspidiene relative (debit crescut prin tricuspidă).

E x a m e n u l r a d i o l o g i c arată proeminenţa arterei pulmonare, lipsa butonului aortic, hiluri mărite şi pulsatile (dansul hilurilor), diametrul cardiac mărit (poziţie AP). In OAD se remarcă hipertrofie dreaptă, spaţiul retrocardiac ocupat de atriul drept, foarte mărit.

A n g i o c a r d i o g r a f i a evidenţiază opacefierea precoce a atriului drept asociată unei opacefieri de durată a cordului drept.

E l e c t r o c a r d i o g r a m a arată semne de hipertrofie ventriculară dreaptă, adesea cu bloc de ramură dreaptă şi hipertrofie atrială.

E v o l u ţ i a este lungă (se poate depăşi chiar 40 ani); se semnalează infecţii şi embolii pulmonare, endocardită bacteriană, iar insuficienţa cardiacă este în mod obişnuit cauza morţii.

<u>Persistenţa canalului arterial</u> este o malformaţie relativ frecventă care rezultă în urma persistenţei canalului Botal (comunicarea între aortă şi pulmonară). Acest canal uneşte aorta şi pulmonara, dar se închide la naştere.

Această malformaţie permite existenţa unui şunt arterio-venos, circulaţia unei cantităţi de sînge din ventriculul stîng către plămîni (prin canalul şi artera pulmonară), apoi din nou în atriul stîng şi ventriculul stîng, ceea ce va provoca supraîncărcarea acestuia şi insuficienţa cardiacă. Cînd se produce o obliterare a vaselor pulmonare, deci o hipertensiune pulmonară, şuntul poate

fi alternant sau de sens invers (dreapta-stînga) însoţit de cianoză de efort tardivă.

S i m p t o m a t o l o g i e . Malformaţia poate fi asimptomatică pînă la instalarea insuficienţei cardiace. Un canal arterial mai mare va determina manifestări ca: oboseală, palpitaţii, dispnee de efort, excepţional paralizie recurenţială.

Se remarcă o întîrziere în creştere, pulsaţii violente ale vaselor gîtului.

Tensiunea arterială poate arăta o formulă sfigmomanometrică divergentă (maxima normală, minima scăzută), uneori se percepe dans arterial şi dublu suflu crural Duroziez.

Ascultaţia cordului evidenţiază prezenţa unui suflu continuu, sistolo-diastolic, cu întărire telesistolică, întovărăşit de freamăt, cu maximum de intensitate în spaţiile II-III intercostale,la stînga sternului. Suflul sistolic poate uneori iradia pe întreg toracele. Zgomotul II pulmonar este accentuat. Un rulment diastolic la vîrf, denotă o stenoză mitrală relativă sau funcţională. Suflul diastolic poate lipsi la copiii de 2-3 ani şi cînd creşte mult presiunea intrapulmonară.

E x a m e n u l r a d i o l o g i c relevă un semn important: proeminenţa arcului mijlociu, deci dilatate şi pulsaţie intensă a arterei pulmonare prin umplerea cu sînge în exces şi hipertrofie ventriculară stîngă. Angiografia, aortografia, cateterismul cardiac, vor da relaţii definitive.

E l e c t r o c a r d i o g r a m a indică semne de hipertrofie ventriculară stîngă. Hipertrofia ventriculară dreaptă denotă asocierea cu o altă malformaţie.

E v o l u ţ i a nu este prea favorabilă; se poate ajunge la 40-50 ani. Pacienţii netrataţi sfîrşesc prin insuficienţă cardiacă, endocardită bacteriană, rupturi ale anevrismului de canal arterial sau tromboze ale acestuia .

Comunicarea interventriculară (maladia lui Roger) reprezintă un defect al septului interventricular (în special în partea sa musculară) care permite o şuntare arterio-venoasă (stînga-dreapta).

Acest fenomen determină un travaliu crescut pentru ambii ventriculi şi o supraîncărcare a circulaţiei pulmonare. Creşterea presiunii la acest nivel poate inversa sensul şuntului.

S i m p t o m a t o l o g i e. In forma pură a defectului septal ventricular nu există cianoză. Aceasta va apare cînd se produce o hipertensiune pulmonară şi mai ales în defectele septale mari cînd manifestările clinice seamănă cu cele din complexul Eisenmenger.

S e m n e l e ascultatorii constau din prezenţa unui suflu sistolic, cu maximum de intensitate în spaţiile III-IV intercostale, parasternal stîng, dar care se poate auzi pe toată suprafaţa toracică, întovărăşindu-se de un freamăt. Uneori se prelungeşte în diastolă, iar în formele grave se poate percepe un suflu diastolic de insuficienţă pulmonară. Zgomotul II este întărit la pulmonară, adesea dedublat.

E l e c t r o c a r d i o g r a m a arată hipertrofie ventriculară stîngă în formele de gravitate medie, hipertrofie atrială stîngă şi biventriculară în formele grave, hipertrofie ventriculară dreaptă în formele cu rezistenţă pulmonară crescută.

E x a m e n u l r a d i o l o g i c poate fi negativ; cel mai frecvent însă se constată dilatarea arterei pulmonare, cu pulsaţii intense ca în persistenţa canalului arterial şi hipertrofie de ventricul stîng.

A n g i o c a r d i o g r a f i a şi cateterismul cardiac furnizează elemente de certitudine.

E v o l u ţ i a depinde în mare măsură de gradul malformaţiei, de asocierea cu alte malformaţii, de grefarea unei endocardite bacteriene (1/4 din cazuri).

Scanned with OKEN Scanner

C U P R I N S

pagina

EXAMENUL CLINIC AL UNUI CARDIAC 3

FOAIA DE OBSERVATIE CLINICA 3

Interogatoriul 3

Simptome funcţionale 6

Simptome generale 23

Semne fizice,inspecţia generală 23

Examenul obiectiv al inimii 28

Inspecţia 28

Palparea 31

Percuţia 36

Ascultaţia 37

EXAMENUL APARATULUI VASCULAR 68

Examenul arterelor 68

Examenul venelor 90

EXPLORAREA PARACLINICA A APARATULUI CARDIOVASCULAR. 95

Examenul radiologic 95

Electrocardiografia 102

Modificări EKg în principalele stări patologice 109

Tulburările de ritm 117

Fonocardiograma şi mecanogramele externe 131

Cateterismul cardiac 135

REUMATISMUL ARTICULAR ACUT 135

ENDOCARDITELE BACTERIENE 141

BOLILE VALVULARE 148

Stenoza mitrală 149

Insuficienţa mitrală 156

Insuficienţa aortică 161

Stenoza aortică 168

Scanned with OKEN Scanner

Stenoza tricuspidiană 174
Insuficienţa tricuspidiană 176
Insuficienţa arterei pulmonare 177
Stenoza arterei pulmonare 178

PERICARDITELE 180
Pericardita acută uscată 180
Pericardita exsudativă 181
Pericardita cronică 184

CARDIOPATIA ISCHEMICA. 186
Angina pectorală 187
Infarctul miocardic 191
Sindromul intermediar 194
Formele nedureroase 195

HIPERTENSIUNEA ARTERIALA. 196

HIPOTENSIUNEA ARTERIALA 204

INSUFICIENTA CARDIACA 215
Insuficienţa cardiacă stîngă 218
Insuficienţa cardiacă dreaptă 221
Insuficienţa cardiacă globală 224

BOLILE CONGENITALE ALE INIMII 225

Scanned with OKEN Scanner